

গ্যাস্ট্রো লিভার, প্যানক্রিয়েস ও মেডিসিন বিশেষজ্ঞ

ডাঃ মোঃ শাখাওয়াত হোসেন

এমবিবিএস, বিসিএস (স্বাস্থ্য), এমডি (গ্যাস্ট্রোএন্টারোলজি), ঢাকা
এমএসসিপি (আমেরিকা), এমএসিজি (আমেরিকা)
ইন্টারভেনশনাল এন্ডোসকপি কোর্স
এ.আই.জি হাসপাতাল, হায়দারাবাদ, ইন্ডিয়া
ইআরসিপি ট্রেনিং, মুম্বাই, ইন্ডিয়া
সহকারী অধ্যাপক, গ্যাস্ট্রোএন্টারোলজি বিভাগ
রংপুর মেডিকেল কলেজ হাসপাতাল, রংপুর



Dr. Md. Shakhawat Hossain
MBBS, BCS (Health), MD (Gastroenterology), Dhaka
Member of American College of Physicians (USA)
Member of American College Gastroenterology (USA)
Interventional Endoscopy Course, A.I.G Hospital, Hyderabad, India
ERCP Training, Mumbai, India
Assistant Professor, Dept. of Gastroenterology
Rangpur Medical College Hospital, Rangpur
BMDC Reg. No-A42688

Name :

Summe Nasrin

Age :

48

Wt :

50

Date :

16 Oct 24

UAB
14

Dr.:

Tae/Masirac 400

খাওয়ার আগে/পরে

1- 50

Tae. Amiclo

খাওয়ার আগে/পরে

01 01 1/2

Cap. Proliferas

খাওয়ার আগে/পরে

1- 50

Tae. Somprax 20

খাওয়ার আগে/পরে

1- 50

Radigel/Radigel-N

দৈনিক ... বার খাওয়ার আগে
বা খাওয়ার পর ... দিন/মাস
সেবনবিধি: চামুচ পাউডার একটি খালি গ্রাসে
নিম্নে এর মধ্যে গ্রাসের ২/৩ অংশ পানি মিশিয়ে
খালকা লাড়ুন এবং সঙ্গে সঙ্গে পান করুন।

খাওয়ার আগে/পরে

1- 50

Dr. Masirac 5

চেম্বার :



পপুলার ডায়াগনস্টিক সেন্টার লিঃ (ইউনিট-২)
বাড়ি # ৫৮, রোড # ১, ধাপ, জেল রোড, রংপুর
হটলাইন : ০৯৬১৩ ৭৮৭৮১৩, ০৯৬৬৬ ৭৮৭৮১৩

পরবর্তী সাক্ষাৎ

গিরিয়ালের জন্য :

০১৩০১-১৮৫৫৮৫ (রেজিস্ট্রেশন)



রোগী দেখার সময় :

বিকাল ৩টা থেকে রাত ৯টা

শুক্রবার বন্ধ



পপুলার ডায়াগনস্টিক সেন্টার লিঃ POPULAR DIAGNOSTIC CENTRE LTD.

Rangpur Branch : Unit- 1 : House # 77/1, Road # 1, Dhap, Jail Road, Rangpur, Hotline : 09613 787813, 09666 787813
Unit- 2 : House # 58, Road # 1, Dhap Jail Road, Rangpur, Hotline : 09613 787813, 09666 787813
Head Office : House # 16, Road # 2, Dhanmondi, Dhaka, Hotline : 09613 787801, 09666787801, E-mail : info@populardiagnostic.com, Web : www.populardiagnostic.com

Patient Name	SHAMIMA NASRIN	RIS No	742138001
UHID	RNP122351	Registration Date	10/15/2024 6:00:49 PM
Age/Gender	28 Y / F	Report Date	16/10/2024
Referred By	Asst. Prof. Dr. Md. Shakhawat Hossain, MBBS. BCS. MD (Gastroenterology).		
Report Status	Final		

Spiral CT Scan of Upper Abdomen

Clinical Information: Pain in upper abdomen, chest pain, HTN, DM.

Technique: Multiple axial with coronal & sagittal reformatted non-contrast & contrast CT scan were performed.

Findings:

- Liver is normal in size. No focal lesion is noted.
- Intra hepatic biliary trees are not dilated. CBD is not dilated.
- Gallbladder is normal in size, wall thickness within normal limit. No radio opaque calculus is noted within it.
- Spleen is normal in size. No focal lesion is noted.
- Pancreas is normal in size, shape, position with uniform tissue attenuation. No focal lesion is seen. MPD is not dilated.
- Both kidneys are normal in size, shape, position & axial orientation with normal excretion of contrast media. Both ureters are not dilated.
- Bowel loops in the fields of view reveal no abnormality. **Transverse colon is located inferiorly below the umbilicus.**
- No or ascites is noted.
- **Enlarged mesenteric lymphnodes are noted.**
- After IV contrast administration: No abnormal enhancement is noted.

Impression: Mesenteric lymphadenopathy,
Redundant transverse colon.

12/

R. T. M. Hasinuzzaman (Tuhin)
S, BCS, MD (Radiology & Imaging- BSMMU)
Prof. Radiology & Imaging, DjMC
Consultant, Popular Diagnostic, Rangpur
(In case of any discrepancy in report due to machine or typing error kindly get it rectified immediately.)

Ultrasonogram Report

Name of Patient	Mrs. Samima	Age	28 Yrs
Referred by	Asst.Prof.Dr.Md. Shakhawath Hossain MBBS,BCS,MD.(Gash)		
USG of	Whole Abdomen	Date	15-Oct-24

Summary of findings:

Liver is normal in size and uniform. No focal lesion seen.

Gallbladder is normal in size & shape, no stone in it.
Wall is normal.

Biliary tree are not dilated.

CBD appears normal.

Pancreas appears normal.

Spleen is normal in size and uniform.

Kidneys are normal in size & shape & normal in position. Cortico medullary differentiation is well.
Pelvicalyceal systems of both kidneys are not dilated.

Urinary bladder is poorly filled & normal

Uterus is normal in size & normal in shape ; anteverted & normal in position. Myometrium is homogeneous. Endometrium appears normal. Endometrial thickness is within normal limit

Both the adnexae appear normal.

Cul-de-sac is clear

Comment : Normal Study

15-Oct-24

Dr. M. K .M. Maniruzzaman
MBBS, DMU
Trained in color Doppler & Vascular
ultrasound
Clinical Sonologist



Identity No.	00016583	Visit Date	15 October, 2024
Patient Name	Shamima	Age / Sex	28 / Female
History	N/A+	Instrument	Olympus CV
Referrer	Asst.Prof.Dr.Md.Shakhawat Hossain MBBS,MD(Gastroenterology)DPD		

ENDOSCOPIC PROCEDURE REPORT

Procedure : UPPER G. I. TRACT ENDOSCOPY

Indication : N/A

Medication : Lidocaine

FINDINGS : PREPARATION WAS NOT UPTO THE MARK

Esophagus:-

*mucosa, vascular pattern, lumen and peristalsis appear normal.
Upper and lower oesophageal sphincters are normal in
contraction and function.*

Stomach:-

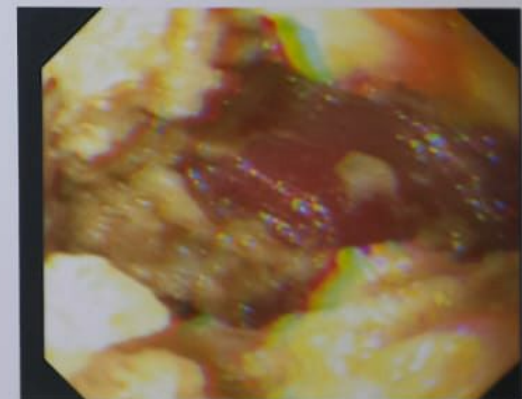
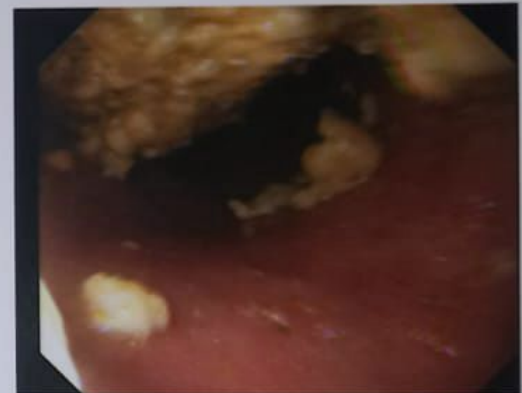
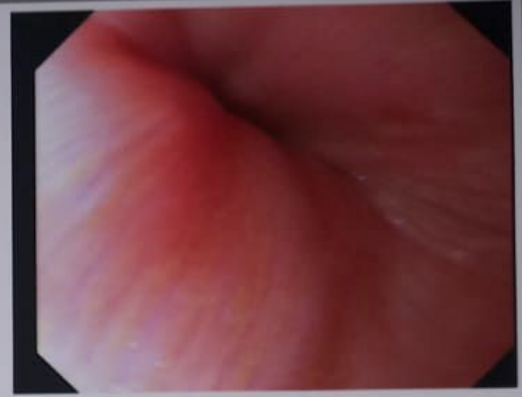*Contains food residues. So far seen, the mucosa of the fundus,
body and antrum appear normal.*

Duodenum:-

*Duodenal bulb, post-bulbar area and second part including
descending part appear normal.*

Biopsy:- Not taken.

IMPRESSIONS : Normal Upper G.I.T. at Endoscopy.



Asst. Prof. Dr. Md. Shakhawat Hossain
MBBS, BCS (Health), MD (Gastroenterology), Dhaka
Postgraduate Endoscopy Course, Hyderabad, India
Dhaka Medical College



পপুলার ডায়াগনস্টিক সেন্টার লিঃ POPULAR DIAGNOSTIC CENTRE LTD.

Rangpur Branch : Unit- 1 : House # 77/1, Road # 1, Dhap, Jail Road, Rangpur, Hotline : 09613 787813, 09666 787813
Unit- 2 : House # 58, Road # 1, Dhap Jail Road, Rangpur, Hotline : 09613 787813, 09666 787813
Head Office : House # 16, Road # 2, Dhanmondi, Dhaka, Hotline : 09613 787801, 09666787801, E-mail : info@populardiagnostic.com, Web : www.populardiagnostic.com

Patient Name	SHAMIMA NASRIN	RIS No	742138001
UHID	RNP122351	Registration Date	10/15/2024 6:00:49 PM
Age/Gender	28 Y / F	Report Date	16/10/2024
Referred By	Asst. Prof. Dr. Md. Shakhawat Hossain, MBBS. BCS. MD (Gastroenterology).		
Report Status	Final		

Spiral CT Scan of Upper Abdomen

Clinical Information: Pain in upper abdomen, chest pain, HTN, DM.

Technique: Multiple axial with coronal & sagittal reformatted non-contrast & contrast CT scan were performed.

Findings:

- Liver is normal in size. No focal lesion is noted.
- Intra hepatic biliary trees are not dilated. CBD is not dilated.
- Gallbladder is normal in size, wall thickness within normal limit. No radio opaque calculus is noted within it.
- Spleen is normal in size. No focal lesion is noted.
- Pancreas is normal in size, shape, position with uniform tissue attenuation. No focal lesion is seen. MPD is not dilated.
- Both kidneys are normal in size, shape, position & axial orientation with normal excretion of contrast media. Both ureters are not dilated.
- Bowel loops in the fields of view reveal no abnormality. **Transverse colon is located inferiorly below the umbilicus.**
- No or ascites is noted.
- **Enlarged mesenteric lymphnodes are noted.**
- After IV contrast administration: No abnormal enhancement is noted.

Impression: Mesenteric lymphadenopathy,
Redundant transverse colon.

12/

R. T. M. Hasinuzzaman (Tuhin)
S, BCS, MD (Radiology & Imaging- BSMMU)
Prof. Radiology & Imaging, DjMC
Assistant, Popular Diagnostic, Rangpur
(In case of any discrepancy in report due to machine or typing error kindly get it rectified immediately.)

অধ্যাপক ডাঃ জিম্মা হোসেন

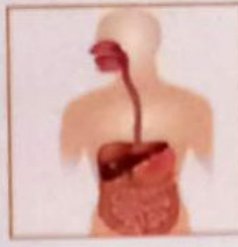এমবিবিএস, এমডি (গ্যাস্ট্রোএন্টারোলজী)

ট্রেন্ড ইন এডভান্সড এন্ডোসকপি, চেন্নাই, ইন্ডিয়া
লিভার, পরিপাকতন্ত্র ও অগ্নাশয় রোগ বিশেষজ্ঞ এবং
থেরাপিউটিক এন্ডোসকপিস্ট

অধ্যাপক, গ্যাস্ট্রোএন্টারোলজী

অধ্যক্ষ

নীলফামারী মেডিকেল কলেজ, নীলফামারী



Prof. Dr. Jimma Hossain

MBBS, MD (Gastroenterology)

Trained in Advanced Endoscopy, Chennai, India

Specialist in Gastrointestinal, Liver & Pancreatic diseases

& Therapeutic Endoscopist

Professor of Gastroenterology

Principal

Nilphamari Medical College, Nilphamari

Name : MOST. SHAMIMA NASRIN

Age : 30 Years Date : 05/05/2025

ID: 05052525

Address: PIRGANJ.

C/C

- Abdominal pain/ discomfort
- Pain chest and back
- Bowel not clear
- Married for 5 years, having no issue

O/E

- Anaemia-absent
- Heart: NAD
- Lungs: clear
- Abdomen-NAD

- BP: 120/80 mm Hg
- Weight: 54 kg

DIAGNOSIS

- Abdominal pain under evaluation and followup
- Married for 5 years, having no issue
- Musculo-skeletal pain.

Rx,

1. Cap. Maxima 20 mg

1 + 0 + 1 টি

আহারের আধা ঘণ্টা আগে খাবেন ১ মাস

2. Tab. Itopid 50 mg

1 + 1 + 1 টি

আহারের আধা ঘণ্টা আগে খাবেন ১ মাস

3. Natlax powder :

১ চামচ পাউডার ১ গ্লাস পানিতে
গুলিয়ে সঙ্গে সঙ্গে আহারের সাথে
খাবেন রোজ রাতে

১ মাস

4. Tab. Ace XR 665 mg

1 + 0 + 1 টি

আহারের পরে ১৪ দিন

5. Tab. Eptira 0.5 mg

0 + 0 + 1 টি

আহারের পরে ১৪ দিন

Advices

- মাংস ও তেল-চর্বি জাতীয় খাবার কম খাবেন।

Follow-up

S. creatinine, Contrast CT scan of whole abdomen, পরীক্ষাগুলো করে রিপোর্টসহ দেখা করবেন।

Signature

চেখার : (মডনিট-৫)

 পঞ্চজন্ম ডায়াগনস্টিক সেন্টার লিমিটেড
বাড়ি # ৫৮, রোড # ১, খাপ, জেলা রোড, জগন্নাথপুর
ফোন : ০৯৬৬৬-৭৮৭৮১৩

Mobile : +88 01712 531085

সিরিগালের জন্য হটলাইন : ০৯৬৬৬ ৭৮ ৭৮ ১৩

সাক্ষাতের সময়
বিকাল ৪টা থেকে রাত ১১টা
অফ ও সরকারী ছুটির দিন ব

