



রোগীর নাম

Fatema Khatun

বয়স

43y.

লিঙ্গ

F

তারিখ

31/10/24.


e/e

Known
case of
Anal
fissure

O/E

DIRIE:

Anal
fissure
(both)



Anal
fissure.

Bx

Advice

e/e

S. creatinine.

ECG.

chest xray (P/A)
view

RBS.



A Anal fissure (chronic)

plan

LS under
SAB.

⊕ Tab. Lubilax (2gmez)

o + o + o → 6m (0)



Dr. Tanima Ahmed Tanu

MBBS, BCS (Health)

FCPS (Surgery)

**Breast, Colorectal and General Surgeon
Consultant (Surgery)**

Shaheed Suhrawardy Medical College Hospital, Dhaka

BMDC Reg. No: A-48525

ডা. তনিমা আহমেদ তনু

এমবিবিএস, বিসিএস(স্বাস্থ্য)

এফসিপিএস (সার্জারি)

ব্রেস্ট, কোলোরেক্টাল ও জেনারেল সার্জান

কনসালটেন্ট (সার্জারি)

শহীদ সোহরাওয়ার্দী মেডিকেল কলেজ হাসপাতাল, ঢাকা

বিএমডিসি রেজি. নং: এ-৪৮৫২৫

Name: URS. Fatema

Age: 43yr Date: 29/1/24

A CAFFE
sentinal tag.

Clc; Constipation

140 PR
bleeding 1
yr. back.

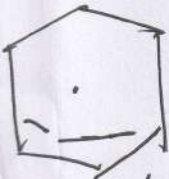
Something
coming P/R 1yr
back.

pulse - 78/min

B.P - 90/60
mmHg

Anaemia (-)

PIA/E:



DIR/E: Anal thrust
proctoscopy not
done because
rectum is full
of stool.

রোগী দেখার সময়:

সন্ধ্যা ৭টা থেকে রাত ৯:৩০মি.

(সোম ও শুক্রবার বন্ধ)

Rx

① SyR. Sopicex

২ ট্যাব x ৪৫০

২৭/১/২৪

② ৪৫০ স্প. প্যারাল (২ টি.)

x pain soln 10% ৪ ট্যাব

২৭/১/২৪

③ Anusol oint

২৭/১/২৪

④ Tab. Rabe (20mg)

২৭/১/২৪

২৭/১/২৪

Glycyl (2.3mg)
8 & 20 mg. PIA
54k

Adv

- / RBS
- / S. TSH
- / HBSAs.

PIA
Tab. Daflon (500mg)

0 → 0 → 2 → 2000



30/10/24

Adv

endg - mts &
vax enca

proctoscopy

- / Anal tone (N)
- / CAF & sentinel tag at 12 o'clock
- / 2° haemorrhoid at 3, 7, 11 o'clock position
- / Mild rectocele.

plem
longu mdr SAB.

Adv

- / CBC
- / PCL
- / CXR (PIA) view
- / S. creatinine
- / Bl. grouping & Rh typing.



30/10/24

