



মেডিসিন ও বক্ষব্যাধি বিশেষজ্ঞ

ডাঃ রাজীব কুমার সাহা

এমবিবিএস, বিসিএস (স্বাস্থ্য)  
এম আর সি পি (লন্ডন)  
এমসিপিএস (মেডিসিন)  
এমডি (বক্ষব্যাধি)  
মেডিসিন ও বক্ষব্যাধি বিশেষজ্ঞ

স্যার সলিমুল্লাহ মেডিকেল কলেজ এন্ড মিটিফোর্ড হাসপাতাল  
বি.এম.ডি.সি রেজি: নং-এ-৫১০৮৮



মেডিনোভা মেডিকেল সার্ভিসেস লিঃ

এস আর ভবন, ১০৪৪, মেইন রোড, থানাপাড়া, টাঙ্গাইল।  
ফোন: ০২৯৯-৭৭৫২২৫২, মোবা: ০১৭৯৩-১২১২৪১, ০১৭১৩-১২১২৬১

DR. RAJIB KUMAR SAHA

MBBS, BCS (Health)

MRCP (UK)

MCPS (Medicine)

MD (Chest)

Medicine & Chest Specialist

Sir Salimullah Medical College & Mitford Hospital

BMDC Reg: No: A-51088

নামঃ Kamrul Islam

বয়সঃ 24 yr

তারিখঃ

Rx

17 MAY 2024

Pleural Thickening (Right)

H/O Bronchial Asthma

H/O

Encysted pleural  
Effusion (2017)

Salburen HFA Inhaler

চাপ করে দিনে ২ বার (চলবে)

(.....মাস/সপ্তাহ) ১খাম

MOMELO Nasal Spray

২ চাপ করে উভয় নাকে

দিনে ২ বার.....দিন/মাস - ১খাম

Tab. Ebatin long

০+০+০ - ১খাম

Tab. Solium ০.২৫mg

০+০+০ - ১খাম

Tab. Doxiva ২০০mg

০+০+০ - ১খাম

Tab. Napro A plus 500/20

০+০+০ (৬৫৪ সেরে) - ১খাম

১ খাম দ্রুত  
দেখা করবেন।

✍

.....দিন/মাস পর দেখা করবেন। \* পরবর্তী সাক্ষাতের সময় ব্যবস্থাপত্র সঙ্গে আনবেন।

রোগী দেখার সময়: শুক্রবার সারাদিন।

ডাঃ মোহাম্মদ মোশারফ হোসেন

এম.বি.বি.এস (ডি.ইউ), বি.সি.এস (স্বাস্থ্য)

ডি.টি.সি.ডি (ডি.ইউ)

সহকারী অধ্যাপক- বক্ষব্যাদি মেডিসিন বিভাগ

শেখ হাসিনা মেডিকেল কলেজ হাসপাতাল, টাঙ্গাইল।

Name: Kamrul Heman

Age: 24 yrs.

Date: 18/04/24

Rx

CC:

Cough.

H/o pleural friction

• Ecob Rupt 10ml  
OTOT 2 - 2am

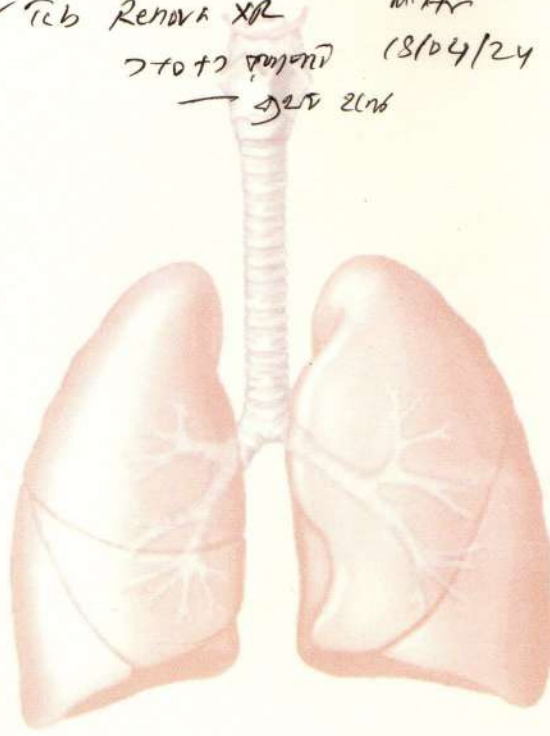
• Tcb Reversair CT 10ml  
OTOT 2 — 2am

• ✓ Tcb Renova XR M.Hr  
OTOT 2 18/04/24  
— 2am

O/E:

Bp - 100/70

Lm: B/S vesicle



.....দিন.....মাস পর আসবেন। চিকিৎসকের পরামর্শ ব্যতিত ঔষধ বন্ধ করবেন না। পরবর্তী সাক্ষাতের সময় ব্যবস্থাপত্র সঙ্গে আনবেন।

চেম্বার : আল-শেফা ক্লিনিক এন্ড নার্সিং হোম

ট্রাফিক মোড়, পুরাতন বাসষ্ট্যান্ড, টাঙ্গাইল।

মোবাইল: ০১৭১৬-২০৬৭৯৩, ০১৮১৬-০৮১০৪৮

বুধবার চেম্বার বন্ধ

রোগী দেখার সময় :

প্রতিদিন দুপুর ৩.৩০ মিনিট হতে  
রাত ৭টা পর্যন্ত, শুক্রবার সারাদিন।



**DEPARTMENT OF RADIOLOGY & IMAGING**

*Id No.* : T21613      Receive: 13/05/24 06:55 PM      Print : 13/05/24 06:55 PM  
*Patient's Name* : **MD KAMRUL ISLAM**  
*Age* : **24 YRS**      Sex : **M**  
*Refd. by* : **SELF**

**X-RAY OF CHEST (DIGITAL)**

**Diaphragm** : Both hemidiaphragms are normal in position.

C-P angles are clear.

**Heart** : Normal in T.D.

**Lung** : Homogeneous opacity seen in right upper zone.

**Bony thorax** : Reveals no abnormality.

**Comments** : **Right upper lobar pneumonic consolidation.**

*S. Jahan*

**DR. SAMIRA JAHAN**

MBBS(CMC)

BCS (Health)

MD(Radiology & Imaging phase B)(BSMMU)

Fellow of Royal College of Radiologists (FRCR) (England)

BMDC - A 72467