

ডঃ শরাফত নূরুল ইসলাম
 এমবিবিএস (ডিএমসি), বিসিএস (স্বাস্থ্য)
 এমডি (কার্ডিওলজি), NICVD
 এফসিপিএস (প্রি-মেডিসিন)
 ক্লিনিক্যাল ও ইন্টারভেনশনাল কার্ডিওলজিস্ট
 সহযোগী অধ্যাপক ও বিভাগীয় প্রধান
 কার্ডিওলজি বিভাগ
 শের-ই-বাংলা মেডিকেল কলেজ, বরিশাল

**মেডিসিন, হৃদরোগ
 ও বাতজ্বর বিশেষজ্ঞ**

Barishal

Dr. Sharafat Nurul Islam
 MBBS (DMC), BCS (Health)
 MD (Cardiology), NICVD
 FCPS (Preli-Medicine)
 Clinical & Interventional Cardiologist
 Associate Professor & Head
 Department of Cardiology
 Sher-E-Bangla Medical College, Barishal
 BMDC Reg. No.-A-24309

Patient's Name: Mv. Mayibun Rahman Age: 48y Date: 2/6/24

CU
 clinically
 normal

#TN → Telmacal 40/5
 Bristol 205
 Dr. Asta +



HR 84b

BP: 140/90

Probed septum + RAA

HR = 11:50
 PRN = 51
 T = --

SpO2 = 98%
 S4 = N
 R4 = N
 T4 = --

ECG = Normal
 CXR = normal (COPD)

ECG = Normal (COPD)
 CXR = normal (COPD)

Adv → 46/15
 Echocardiography - low

নিম্নে

- 1) Tab. Rplet 75
 0-1-0 (normal)
- 2) Tab. Telmacal 40/5
 0-1-0-5-1
- 3) Tab. Bristol 5
 2-1-0-5-1
- 4) Tab. Rosin 5
 0-1-0-2-1

২ ড্রাগস পরামর্শ

2/6/24

পরবর্তী সাক্ষাতের সময় ব্যবস্থাপত্র ও বিভিন্ন পরীক্ষার রিপোর্ট নিয়ে আসবেন।

সেবার ৪
পপুলার ডায়াগনস্টিক সেন্টার লিঃ
 (বরিশাল শাখা)
 ১০৯ ও ১৫৫, শহীদ নজরুল ইসলাম সড়ক, দক্ষিণ আলেকান্দা
 বাংলাবাজার, বরিশাল। ফোন: ০৯৬১৩-৭৮৭৮১৯, ০৯৬৬৬-৭৮৭৮১৯

রোগী দেখার সময় ৪
 শনি থেকে বৃহস্পতিবার
 বিকাল ৫টা থেকে রাত ৯টা



পপুলার ডায়াগনস্টিক সেন্টার লিঃ POPULAR DIAGNOSTIC CENTRE LTD.

Barishal Branch : 109, 955, Shahid Nazrul Islam Sarak, South Alekanda, Banglabazar, Barishal, Hotline : 09613-787819, 09666787819
Head Office : House # 16, Road # 2, Dhanmondi, Dhaka, Hotline : 09613 787801, 09666787801, E-mail : info@popularidiagnostic.com, Web : www.popularidiagnostic.com

ECHOCARDIOGRAPHY REPORT

MRD No. :	190351319	RIS No. :	19558287
Patient Name :	Md. Mojibur Rahman	Age/Gender :	48 Y/M
Referred By :	ASSO. PROF. DR. SHARAFAT NURUL ISLAM, MBBS(DMC), BCS(H), FCPS(PRELI MED), MD(CARDIOLOGY)NICVD.	Bed No/Ward :	OPD
Bill Date :	02/06/2024 7:59PM	Scan Date :	02/06/2024
Report Date :	02/06/2024 9:52PM	Report Status :	Final

Echo Colour Doppler

2D & M-Mode Measurements:

IVSd	06	mm	AO	27	mm	RVFWT		mm	LVRWT		mm
LVPWd	08	mm	LAD	33	mm	RVDd		mm	LVMI		gm/m ²
LVIDd	54	mm	ACS	22	mm	PA		mm	AV annulus		mm
LVIDs	42	mm	LA area		Cm ²	TAPSE	26	mm	MV annulus		mm
LVEF	46	%	EPSS		mm	E/A			MV area		cm ²
FS		%	MAPSE		mm	IVC		mm	AV area		cm ²

DOPPLER MEASUREMENTS

Parameters	Velocities	N - Value	P. Gradients	Mean Gradients	Others
P. Valve	0.8 m/s	0.6 - 0.9	3.1 mmHg	mmHg	IVRT
M. Valve	0.7 m/s	0.6 - 1.3	2.5 mmHg	mmHg	MVA(p ^{1/2} t) Cm ²
A. Valve	1.1 m/s	1.0 - 1.7	4.8 mmHg	mmHg	E/A Ratio
T. Valve	0.6 m/s	0.3 - 0.7	1.4 mmHg	mmHg	MV-DT

DESCRIPTION:

Chambers:

LA : Normal. No obvious thrombus.

LV : **Antero-septal wall hypokinesia.** Chamber dimension & wall thickness normal.

RA : Normal

RV : Normal with good RV systolic function

Valve:

MV : Normal

AV : Normal

PV : Normal

TV : Normal

IAS : Intact

IVS : Intact

Pericardium: Normal

Thrombus/Vegetation Other mass: Not Seen.



পপুলার ডায়াগনস্টিক সেন্টার লিঃ POPULAR DIAGNOSTIC CENTRE LTD.

Barishal Branch : 109, 955, Shahid Nazrul Islam Sarak, South Alekanda, Banglabazar, Barishal, Hotline : 09613-787819, 09666787819
Head Office : House # 16, Road # 2, Dhanmondi, Dhaka, Hotline : 09613 787801, 09666787801, E-mail : info@populardiagnostic.com, Web : www.populardiagnostic.com

ECHOCARDIOGRAPHY REPORT

MRD No. :	190351319	RIS No. :	19558287
Patient Name :	Md. Mojibur Rahman	Age/Gender :	48 Y/M
Referred By :	ASSO. PROF. DR. SHARAFAT NURUL ISLAM, MBBS(DMC), BCS(II), FCPS(PRELI MED), MD(CARDIOLOGY)NICVD.	Bed No/Ward :	OPD
Bill Date :	02/06/2024 7:59PM	Scan Date :	02/06/2024
Report Date :	02/06/2024 9:52PM	Report Status :	Final

Echo Colour Doppler

COMMENT:

- Antero-septal wall hypokinesia
- Mild LV Systolic dysfunction (LVEF = 46%)
- LV diastolic relaxation abnormality (G-1)
- Normal RV systolic function

J. Ham

Dr Sharafat Nurul Islam

MBBS, MD (Cardiology).

FCPS (Preli-Medicine), BCS (Health)

Associate Professor &

Head of the dept. of cardiology - SBMC. Barishal



Rhythm: _____

PR Interval: _____ msec

ST Segment: _____

T Wave: _____

QTc: _____ msec

Other: _____

(pressure)

2/01/2024

Dr. A. B. M. Imam Hossain
MD (Cardiology)
Consultant Cardiologist

MD IMRABUR RAHMAN

Male
44 years

Patient Name
MR. RAHMAN
DOB: 24-11-79

71 BPM
146 mmHg
128 mmHg
24.4 mmHg
74 11-79

Patient ID: 00057362

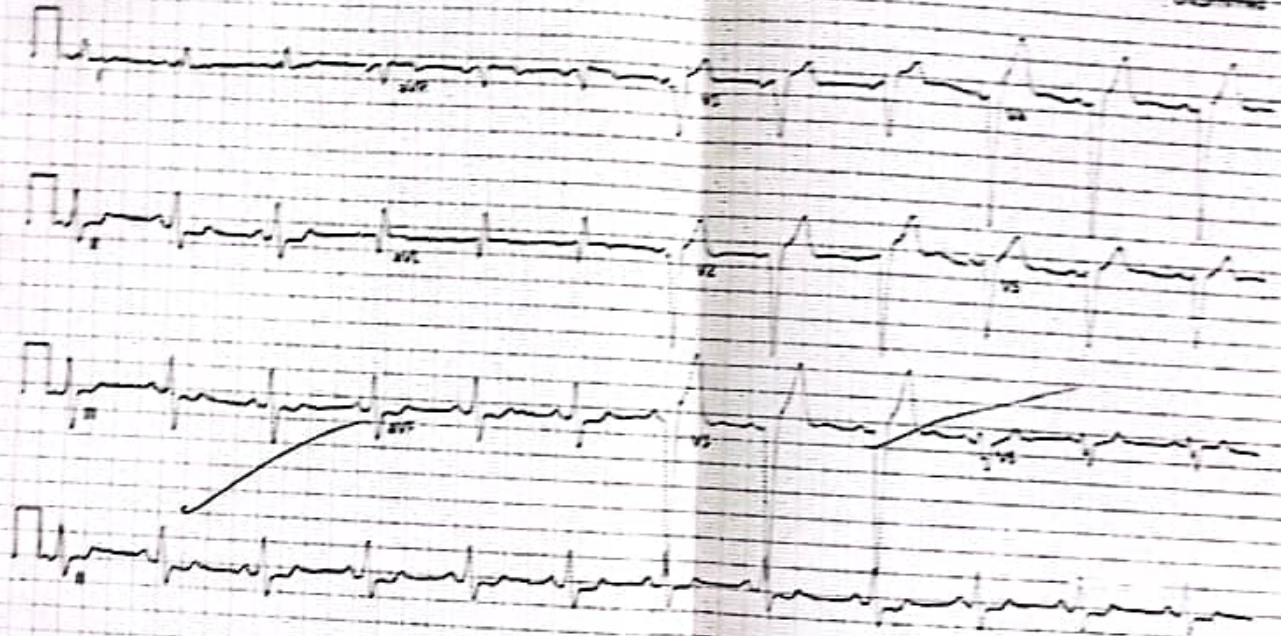
Normal sinus rhythm
No ST segment depression or elevation
Normal voltage criteria for LAD, may
be normal variant (Cornell product)
Corrected QTc interval age
appropriately
Normal ECG

Dr. Sharafat Nurul Islam

MD (Internal Medicine) BCS (Heart)

00-06-2024 06:56:42 PM
Patient ID: 00057362

02 JUN 2024



10 mm/mV

0.56-20 Hz ZPO 50 Hz

MAC 5100 SPO5

1250 x24 4 by 2.56 x 1 mm/cm

Page 1 of 1

পরেই সম্বন্ধে সময় ব্যবস্থাপনা ও বিভিন্ন পরীক্ষার বিশেষ নিয়ম অনুসরণ করুন।

সেবার :

পপুলার ডায়াগনস্টিক সেন্টার লিড
(বহিঃস্থ শাখা)

১০৯ ও ১১০, পটীল নাজমুল ইসলাম সড়ক, লক্ষ্মী হাটের কাছে
কলকাতা-৭০, বহিঃস্থ। ☎️: ০৯১০-৭৮৩১৯, ০৯১০০-৭৮৩১৯

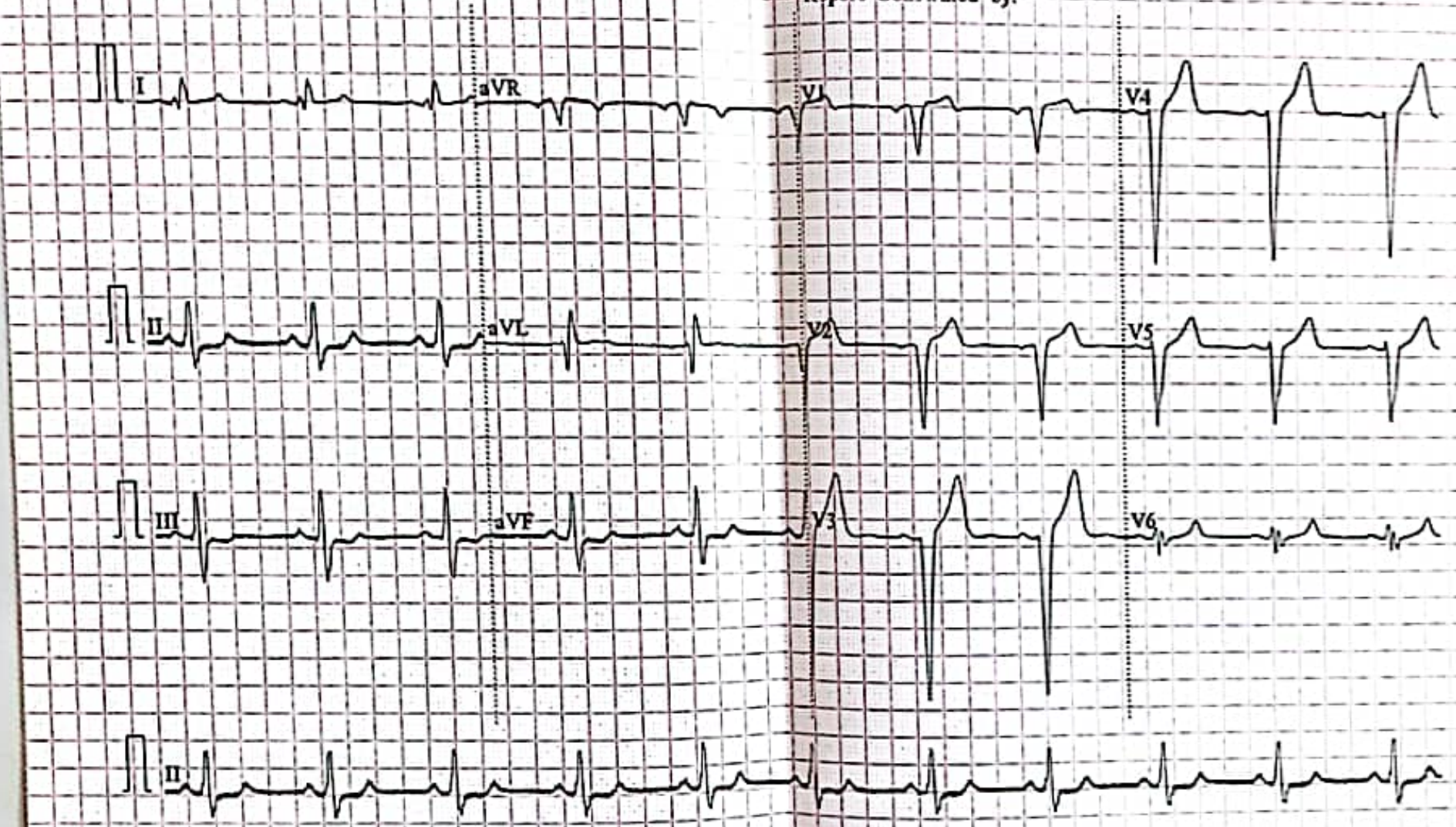সেবার সময় :
শনি থেকে বুধ-সন্ধ্যা
বিকাল ৫টা থেকে রাত ১টা

Male, Years 48 y

HR : 64 bpm
P : 114 ms
PR : 158 ms
QRS : 134 ms
QT/QTc : 420/434 ms
P:QRS:T : 68/36/27 °
RV5/SV1 : 0.154/0.852 mV

Diagnosis-Information:
Sinus rhythm
IV conduction defect
Possible anteroseptal infarct - age undetermined
Inferior ST-T abnormality is nonspecific
Abnormal-ECG

Report-Confirmed by:



0.5-35Hz AC50 25mm/s 10mm/mV 4*2.5s+1r ♡64 SE-1200Express_V2.21-Glasgow V28.6.0 NATIONAL HEART FOUNDATI



ন্যাশনাল হার্ট ফাউন্ডেশন হাসপাতাল অ্যান্ড রিসার্চ ইনস্টিটিউট
NATIONAL HEART FOUNDATION HOSPITAL & RESEARCH INSTITUTE

ECHOCARDIOGRAPHY REPORT

Echo 2D and M-mode

Patient Id : 240608/31 Token : 0 Order No : 18937 Echo Date : 08/06/2024
Patient Name : MR. MAJIBUR RAHMAN Requisition No : BI-080624/106725
Age : 48Y Gender : Female Ref. From : OPD Printing Date & Time : 06/08/24 4:03:02PM
Height : 0.00 cm Weight : 0.00 Kg BSA (m2) : 0.00 Ref. By : Prof. Dr. Nazir Ahmed

TEST	RESULT	UOM	TEST	RESULT	UOM
AOD	23	mm	Mitral E/E Slope		cm/sec
LAD	27	mm	MV Annulus		mm
ACS		mm	IV Annulus		mm
IVSI	10	mm	PV Annulus		cm ²
LVPWd	10	mm	MV Area		mm
LVIDd	50	mm	AV Area		-
LVIDs	37	mm	AV Ring		mm
LVEF	18-50	%	RVHD		mm
FS	25	%	RVOI		mm
EPSS		mm			

Note: LVEF by Global Eyo-ball estimation

Descriptions :	
TCIO Window	Good
Pericardium	Normal pericardium. No effusion seen
LV Wall Motion	Anteroseptum & IVS are hypokinetic & paradoxical. Basal mid inferior wall is mildly hypokinetic. Mild LV systolic dysfunction.
RV Wall Motion	No RWMA seen. RV systolic function is good.
Valves	All valves are normal in morphology and motion.
Chambers	Normal
Wall Thickness	Normal
IAS	Intact
IVS	Intact
Intracardiac mass	No thrombus or vegetation seen

Comments :

- Regional wall motion abnormality present
- Mild LV systolic dysfunction (LVEF 18-50%)
- Good RV systolic function.

Fawzia
Dr. Fowzia Hossain
Registrar
MBBS MD (Cardiology)
Research Institute
National Heart Foundation Hospital &

Prepared By : Saich

PLOT NO-7/2, SECTION-2, MIRPUR, DHAKA-1216, BANGLADESH.
Phone : +88-02-58054708-12, Fax: +88-02-48039237, Facebook: www.facebook.com/bangladeshheartfoundation

www.nhf.org.bd E-mail : nhfadmin@agni.com, admin@nhf.org.bd

ন্যাশনাল হার্ট ফাউন্ডেশন হাসপাতাল অ্যান্ড রিসার্চ ইনস্টিটিউট
NATIONAL HEART FOUNDATION HOSPITAL & RESEARCH INSTITUTE
Plot No-7/2, Section-2, Mirpur, Dhaka-1216, Tel: 02-58054708-12, Ext. 253, Fax: 880-02-48039237
Mobile: 01724-865987
For Appointment : 09666750075 (8am - 9am), Friday & Holiday Closed



ন্যাশনাল হার্ট ফাউন্ডেশন হাসপাতাল অ্যান্ড রিসার্চ ইনস্টিটিউট
NATIONAL HEART FOUNDATION HOSPITAL & RESEARCH INSTITUTE

ECHOCARDIOGRAPHY REPORT

Echo 2D and M-mode

Patient Id : 240608/31	Token : 0	Order No : 18037	Echo Date : 08/06/2024		
Patient Name : MR. MAJIBUR RAHMAN		Requisition No : BI-080624/106725			
Age : 48Y	Gender : Female	Ref. From : OPD	Printing Date & Time : 06/08/24 4:03:02PM		
Height : 0.00 cm	Weight : 0.00 Kg	BSA (m ²) : 0.00	Ref. By : Prof. Dr. Nazir Ahmed		
TEST	RESULT	UOM	TEST	RESULT	UOM
AOD	23	mm	Mitral EF Slope		cm/sec
LAD	27	mm	MV Annulus		mm
ACS		mm	TV Annulus		mm
IVST	10	mm	PV Annulus		cm ²
LVPWd	10	mm	MV Area		mm
IVIDD	50	mm	AV Area		-
IVIDS	37	mm	AV Ring		mm
LVEF	< 48-50	%	RVIDd		mm
FS	25	%	RVOT		mm
EPSS		mm			

Note: LVEF by Global Eye-ball estimation

Descriptions :	
ECHO Window	Good
Pericardium	Normal pericardium. No effusion seen
LV Wall Motion	Anteroseptum & IVS are hypokinetic & paradoxical. Basal mid inferior wall is mildly hypokinetic. Mild LV systolic dysfunction.
RV Wall Motion	No RWMA seen. RV systolic function is good.
Valves	All valves are normal in morphology and motion.
Chambers	Normal
Wall Thickness	Normal
IAS	Intact
IVS	Intact
Intracardiac mass	No thrombus or vegetation seen

Comments :

- Regional wall motion abnormality present.
- Mild LV systolic dysfunction (LVEF < 48-50%).
- Good RV systolic function.

Fowzia

Dr. Fowzia Hossain
Registrar
MBBS, MD (Cardiology)
Research Institute
National Heart Foundation Hospital &

Prepared by: Sa/Ch

PLOT NO-7/2, SECTION-2, MIRPUR, DHAKA-1216, BANGLADESH.

Phone : +88-02-58054708-12, Fax: +88-02-48039237, Facebook: www.facebook.com/bangladesh.heartfoundation

www.nhf.org.bd

E-mail : nhfadmin@agni.com, admin@nhf.org.bd



Prof. Dr. Nazir Ahmed

MBBS, MD (Cardiology), FCCP, FACC
Trained in Interventional Cardiology (India)
WHO Fellow-Interventional Cardiology (Singapore)
Clinical & Interventional Cardiologist
Professor of Cardiology & Senior Consultant

Ref:

Mr. Majibur Rahman
48yr

Date:D.B..JUN.2024

DM, HTN, BA, Smk

do c/sab on exertion.

• Come for check up.

LAB

R

HR - 78b/min
BP - 130/80 mmHg
H/L - S1S2/CL

Inv.
EF - 45%.

- Vestard MR (35yr)
0+0+0
- Bisop (25yr)
0+0+0
- Repet (75yr)
0+0+0
- Entreato (50yr)
0+0+0
- Avas (10yr)
0+0+0
- ~~Tab Aspirin~~ (10yr)
0+0+0
- Doxiva (20yr)
0+0+0
- Exjion (20yr)
0+0+0

ন্যাশনাল হার্ট ফাউন্ডেশন হাসপাতাল এন্ড রিসার্চ ইনস্টিটিউট
NATIONAL HEART FOUNDATION HOSPITAL & RESEARCH INSTITUTE
Plot No- 7/2, Section-2, Mirpur, Dhaka-1216, Tel: 02-58054708-12, Ext: 253, Fax: 880-02-8016694
Mobile: 01724-865987
For Appointment: 09666760076 (8am - 9am), Friday & Holiday Closed

Prof. Dr. Nazir Ahmed

MBBS, MD (Cardiology), FCCP, FACC
Trained in Interventional Cardiology (India)
WHO Fellow-Interventional Cardiology (Singapore)
Clinical & Interventional Cardiologist
Professor of Cardiology & Senior Consultant

Mr. Najibur Rahman
48yrs

Date : D.B. JUN 2024

HTA: 130/80

• Do C/SAD on exertion.

• Come for check up.

LABS

R

HR - 78b/min
BP - 120/80 mmHg
H/L - 5.1/3.0/4.0

Int.
EF - 45%

- Vasardol MR (35mg)
O + O + O
- Bisoprolol (2.5mg)
O + O + O
- Repet (75mg)
O + O + O
- Entresto (50mg)
2x + O + 2x
- Avas (10mg)
O + O + O
- Telmisartan (10mg)
O + O + O
- Dexamethasone (2mg)
O + O + O
- Enoxacin (20mg)
2x + O + 2x

ন্যাশনাল হার্ট ফাউন্ডেশন হাসপাতাল এন্ড রিসার্চ ইনস্টিটিউট
NATIONAL HEART FOUNDATION HOSPITAL & RESEARCH INSTITUTE
Plot No- 7/2, Section-2, Mirpur, Dhaka-1216, Tel: 02-58054708-12, Ext: 253, Fax: 880-02-8016694
Mobile: 01724-865987
For Appointment: 09666750075 (8am - 9am), Friday & Holiday Closed