


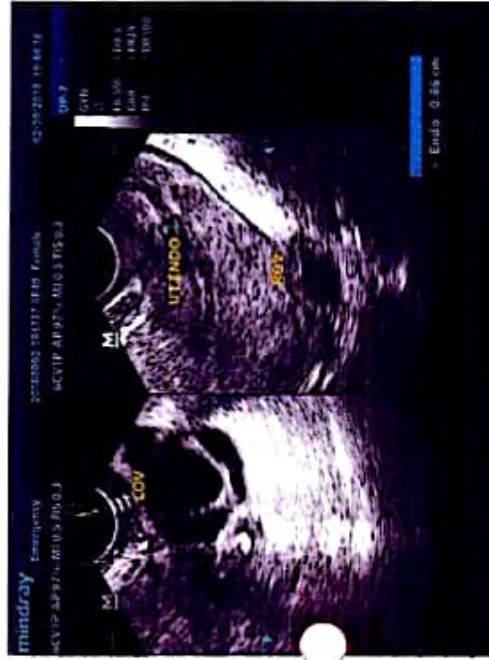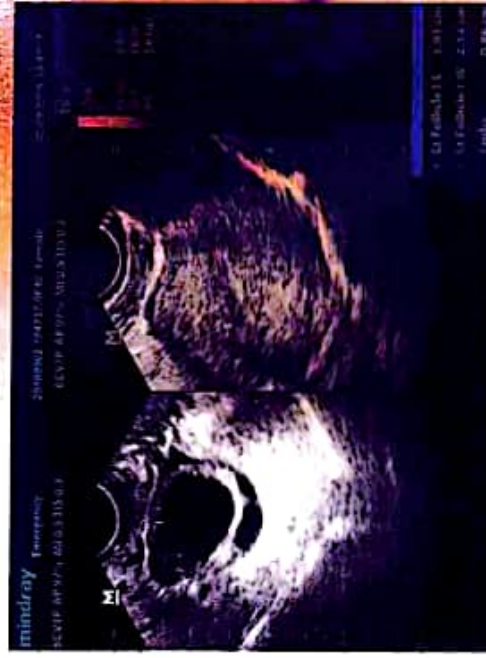
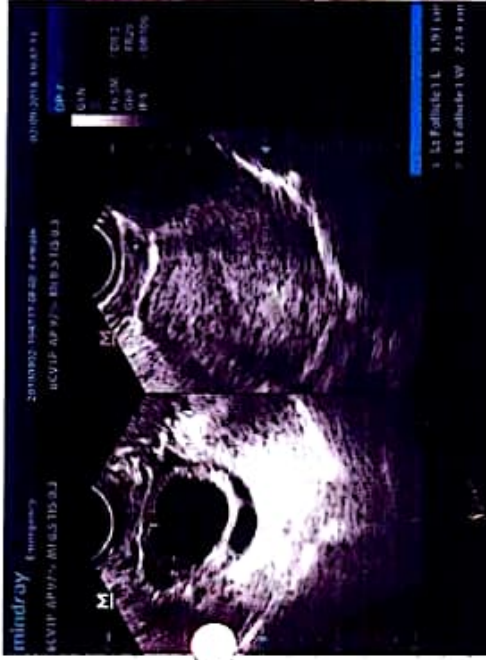
Telephonic:
Fax:
Website:



Name: ID:20180902-194737-0F40
Gender:Female
GYN
Exam Date: 02/09/2018
Equipment Used: DP-7
Operator: Emergency

Gynecology Ultrasound Report

Ultrasound Image



Comments:

Signature(seal):

Date Signed:

01911538391

ডাঃ শারমিন রাজ্জাক মুন্মুন
এমবিবিএস, বিসিএস (স্বাস্থ্য)
এফসিপিএস (অবস এন্ড গাইনী)
উচ্চতর প্রশিক্ষণপ্রাপ্ত মিনিমাল ইনভ্যাসিভ সার্জারী (ইউডিয়া)
ফেলোশীপ ইন ইনফার্টিলিটি (ইউডিয়া)
কনসাল্ট্যান্ট
রাজশাহী রয়েল হাসপাতাল আইডেন্ট লিমিটেড

Dr. Sharmin Razzaque Munmun
MBBS; BCS (Health)
F.C.P.S (Obs & Gynae)
Higher Training in Minimal Invasive Surgery (India)
Fellowship in Assisted Reproductive Technology (India)
Consultant
Rajshahi Royal Hospital (PVT) Ltd.

শ্রী গৌর, প্রসূতি বিদ্যা বিশেষজ্ঞ ও
ন্যাপরোরেকন্ডারিং সার্জন ও ইন্ফার্টিলিটি বিশেষজ্ঞ

নাম : Mita Votacharjo বয়স : 20 yrs তারিখ : 22 MAY 2018

A-ve

H70 cervical stenosis
= H70 cervical dilation

LMP - 16.5.18

Examination
under GA

then laparoscopic
evaluation of

Tube (Diagostic
Laparoscopic)

On, 26.05.18
(2.00PM)

Adw
Hb%^h, Tc, Dc, ESR
Wire R/M/E
RBS
ECG
24.5.18

Inj TT vac
Loop IM stat
Tab Aclien-DS
For 5th wptn

সকালের

- আল হেরা ক্লিনিক
মুতাশা সিনেমা হলের উত্তর পাশে, রহনপুর
বুধবার
- কেয়ার ইন্সটিটিউট
স্টেশন কইপাস, নাটোর
(মুহুর ২:৩০-৫:০০)

রাজশাহী চেম্বার :
রাজশাহী রয়েল হাসপাতাল
৬২৩, ৬২৪, শেখহাবু রোড, লক্ষীপুর, রাজশাহী।
রোগী দেখার সময় : বিকাল ৪:০০টা থেকে রাত ৮:০০টা
বুধবার সন্ধ্যা ৭টা থেকে রাত ৮টা।
সকালের বন্ধ

শিরিয়ালের জন্য যোগাযোগ
০১৭৫৯-৯০৮৩৭২

আরমি শারমিন

বেবিএস (স্বাস্থ্য), সিএমইউ (আইআই)

বেএমভিসি রেজিঃ নং- A-121403

গ্রাইম মেডিকেল কলেজ ও হাসপাতাল, রংপুর।

স্পেশালাইজড ট্রেনিং ইন গাইনী এন্ড (অবস),

এ্যাডভান্স ট্রেনিং ইন ইনফার্টিলিটি (ইন্ডিয়া)

মা, শিশু, গাইনী ও প্রসূতি রোগে অভিজ্ঞ

আক্সোসনোলজিস্ট ও সার্জন

Name :

Name : MITA VOTACHARJO

Age

Age : 28

Wt

Sex : F

Date ০৪.০৭.২০২৪

Address : Kabarikola

Reg. No : 91927

Mobile : 01712862647

C/C:



Rx.

O/E

SUB - INFERTILITY/ CERVICAL STENOSIS

TAB. LORETA 2.5 mg

Advice

১+০+২ - (খাবার পর) - D2-D6

TAB. ALLYNOL 5 mg

১+১+১- (খাবার পর) - D16-D25

TAB. NOBESIT XR 500 mg

১/২ +০+১/২ - (খাবার পর) - চলবে

TAB. NEXUM MUPS 20 mg

১+০+১ - (আহ্বারের পূর্বে) - চলবে

TAB. XPA XR 665 mg

১+১+১- (খাবার পর) - ০৫ দিন

INJ. HCG 10000 IU

D - 13 - চলবে।

O/E:

TAB. OVUM FERTIL

০+০+১- (খাবার পর) - ১ মাস

INJ. FSH 75 IU

মাসিকের ৭, ৯, ১১ তম দিনে I/M - চলবে

Inv:

TAB. AXIM CV 250 mg

১+০+১- (খাবার পর) - ১০ দিন

GYNEPRO Suppository

০১ টি মাসিকের রক্তায় দেবেন - ১ সপ্তাহ

(পরবর্তী পাতা দ্রষ্টব্যঃ)

.....?..... দিন/মাসি পর ব্যবস্থাপত্র ও রিপোর্টসহ আসবেন।

রোগী দেখার সময়: বৃহস্পতি, শুক্র ও শনিবার সকাল ৯.৩০ মিনিট থেকে ২টা পর্যন্ত।



হাজী রুব্বানী ডায়াগনস্টিক সেন্টার লিঃ

পুরাতন ডাকবাংলা, কাশিনাথপুর ফুলবাগান ব্রিজ ডানপাশ সংলগ্ন, পাবনা।

সিরিয়ালের জন্য:

☎ 01714-076234



Rajshahi Royal Hospital Private Limited (RRHPL)

রাজশাহী রয়্যাল হাসপাতাল (প্রাঃ) লিঃ

হোল্ডিং নং-৬২৩, ৬২৪, শেরশাহ রোড, দক্ষিণপুর, কাজিহাটা, রাজশাহী, জিপিও-৬০০০

Bill date & time: 26-May-18 12:39PM

ID No	: 115311	W/C:C-508
Patient's Name	: Mita Votacharjo	Age: Year :28 Month :0 Day :0
Refd. By	: Dr. Sharmin Razzaque Mummun MBBS; FCPS(Obs & Gynac)	Sex: Female
Specimen	: Blood	

SEROLOGY REPORT

Test	Result	Normal value
------	--------	--------------

Blood Grouping

ABO

"A"

Rhesus "D"

Negative

Checked By:

Prof. Dr. Md. Mosaddeque Hossain
MBBS, DBS&T
Professor & Head, Transfusion Medicine
Rajshahi Medical College

মোবাইল : ০১৭৬২-৬৮৫০৯০, ফোন : ০৭২১-৭৭১২৭৭, ৭৭১৪৫৫

E-mail: royalrajshahi@yahoo.com

ডাঃ শিপ্রা চৌধুরী

এমবিবিএস, এফসিপিএস (গাইনী)

স্ত্রীরোগ বিশেষজ্ঞ ও ল্যাপারোস্কপিক সার্জন

বক্সাচু চিকিৎসায় প্রশিক্ষণপ্রাপ্ত

অধ্যাপক (গাইনী বিভাগ)

রাজশাহী মেডিকেল কলেজ ও হাসপাতাল, রাজশাহী

মোবাইল: ০১৭১১-৩৪০৪০৪

Dr. Shipra Chaudhury

MBBS, FCPS (Gynae)

Gynaecologist Specialist & Laparoscopic Surgeon

Trained in Infertility

Professor (Gynae Dept.)

Rajshahi Medical College & Hospital, Rajshahi.

Mobile: 01711-340404

2nd day's fertility
Sub-fertility

নাম :

LMP = ২৫.৩.১৪

মর্ত্য ভট্টাচার্য

বয়স : ২৬ ব;

তারিখ : ২৭ MAR ২০১৪

M = 14 yrs. P = 19 12 yrs. C/S - in P/bn
২০০৬ কলীনাথপুর

+ 1 (M.R.) - 2008

১) ১২০/৪০

Advt

TVS = endometrial thickness
= AFC, Ovarian Volume.
= Tubal patency test

P/V
www.88888.com

Please Take
20% Less.

Blood = AMH. (anti-mulharian
hormone).

১) ১২০/৪০

Semen analysis after 4 days
abstinence

১) ১২০/৪০

appears tubal patency
positive

চেষ্টার : পদ্মা ক্লিনিক, সিএনবি মোড়, কাজীহাট্টা, রাজশাহী।

রোগী দেখার সময় : প্রতি শনিবার হতে বুধবার পর্যন্ত বিকাল ৫টা হতে রাত ৮টা পর্যন্ত রোগী দেখা হয়।

সিরিয়ালের জন্য : ফোন: ০৭২১-৭৭৪১৪৬, মোবা: ০১৯১১-৮০২৮৬৪, ০১৭৪৪-৭৯১৭১৫



Rajshahi Royal Hospital Private Limited (RRHPL)

রাজশাহী রয়্যাল হাসপাতাল (প্রাঃ) লিঃ

হোল্ডিং নং-৬২৩, ৬২৪, শেরশাহ রোড, লক্ষীপুর, কাজিহাটা, রাজশাহী, জিপিও-৬০০০

USG OF TVS

Patient's Name	Mita Vattacharia	Age: 26 Yrs	Sex: F	Id No : 107966
Refd. by	PROF. DR. SHIPRA CHOWDHURY MBBS FCPS (GYNAE & OBS).			Date 27-Mar-18
ULTRASONOGRAPHY OF	TRANSVAGINAL SONOGRAPHY (TVS)			

LMP D3	:	25-03-2018
UTERUS	:	Enlarged in size , measuring about 8.3 cm x 5.2 cm x 6.5 cm and anteverted in position. Homogeneous myometrial echotexture. Endometrium is central and clear. Endometrium appears triple-line pattern with thickness is about 7.8 mm. Cervical region is inhomogenous and no cervical canal visualized .
RIGHT OVARY	:	Volume is normal (3.45cm ³) and contain few small follicles (4-5) in antral region, larger one measuring about 09 mm
LEFT OVARY	:	Volume is normal (4.0 cm ³) and contain few small follicles (3-4) which arranged peripherally, larger one 8 mm.
ADNEXA	:	Both adnexal regions are appeared normal.
CUL-DE-SAC	:	Clear.

TUBAL PATENCY TEST : With all aseptic precautions saline infusion sonography is done but tube are not visualized due to cervical stenosis & downwards & backwards direction of cervix.

IMPRESSION: Normal endometrial thickness with multiple antral follicle in both ovary. with cervical stenosis .

ADV : Laparoscopic guided tubal patency test.

(Signature)
27.3.18

Dr. Jannatul Ferdous
MBBS, RCS (Health)
DMU (Ultrasound and TVS)
MS -Thesis Part (OBS & GYNAE)
Rajshahi Medical College, Rajshahi

ডাঃ শারমিন রাজ্জাক মুন্মুন

এমবিবিএস; বিসিএস (স্বাস্থ্য),
এফসিপিএস (অবস্ এভ গাইনী),
উচ্চতর প্রশিক্ষণার্থ মিনিমাল ইন্ভেসিভ সার্জারী (ইতিয়া)
ফেলোশীপ ইন ইনফার্টিলিটি (ইতিয়া)
সহকারী অধ্যাপক (গাইনী বিভাগ)
রাজশাহী মেডিকেল কলেজ ও হাসপাতাল, রাজশাহী

Dr. Sharmin Razzaque Munmun

MBBS, BCS (Health)
F.C.P.S (Obs & Gynae)
Higher Training in Minimal Invasive Surgery (India)
Fellowship in Assisted Reproductive Technology (India)
Assistant Professor of Dept. Gynae
Rajshahi Medical College & Hospital, Rajshahi

স্বাস্থ্য, প্রসূতি বিদ্যা বিশেষজ্ঞ ও
ন্যূনপার্যায়িক সার্জন ও ইনফার্টিলিটি বিশেষজ্ঞ

নাম : Mitali

বয়স : 30 yrs. তারিখ : 12/07/2020

Husband's semen
analysis - Normal
Sperm

A - VC

Cap Ubi - Q (10000)
27073 - 2000

Wants to conceive

H70 Laproscopy
for cervical dilation
P-1 (C15) + 1 (C16)

Tab. Zoleta (2.5mg)
0+0+2 প্রতি মাসে ১৪তম দিন
স্বাক্ষরিত হলে নিম্ন পর্যন্ত থাকবে। - ২০০০

Tab. Duphaston 10mg
3+0+3
প্রতি মাসের ১৫তম থেকে ১৮তম দিন পর্যন্ত থাকবে। - ২০০০

BP - 120/80 mm of Hg
WT - 84 kg.

Cap Dexileval (30mg)
27073 - 2000

MC - Regular
LMP - 01.02.2000

Cap Slimi (60mg)
07073 - 2000

Asw

S. TSH.

TVS for folliculometry (antral)
tubal patency (BN 157)

12.02.20

Adm - 9/3/20 test

Diagnostic cervical dilatation
under anaesthesia

Admission in Royal Hospital.

on 12/03/20

পপুলার ডায়াগনস্টিক সেন্টার গিঃ
চৌধুরী টাওয়ার, বি-৪৪৪, শের শাহ রোড, লক্ষ্মীপুর, রাজশাহী।
ফোন : ০২৪৭-৮২২১৭, ০২৪৭-৮২২১৮, ০২৪৭-৮২২১৯
যোগাযোগ ও পরিষেবার জন্য হট লাইন : ০৯৬৩৩৮৭৮১১



গোপী সেবার সময় :
প্রতিদিন বিকাল ৩টা-রাত ৯টা
অফিসের বন্ধ।



Rajshahi Royal Hospital Private Limited (RRHPL)

রাজশাহী রয়্যাল হাসপাতাল (প্রাঃ) লিঃ

হোডিং নং-৬২৩, ৬২৪, শেরশাহ রোড, লক্ষীপুর, কাজিহাট, রাজশাহী, জিপিও-৬০০০

USG OF TVS

Patient's Name	Lovely	Age: 24 Yrs	Sex: F	Id No : 126658
Refd. by	Dr. Sharmin Razzaque Munmun MBBS, FCPS (Gynae) & Obs)		Date 2-Sep-10	
ULTRASONOGRAPHY OF	TRANSVAGINAL SONOGRAPHY (TVS)			

LMP D13	:	22-08-2018
UTERUS	:	Normal in size and anteverted in position. Homogeneous myometrial echotexture. Endometrium is central and clear. Endometrium appears triple-line pattern with thickness is about 8.6 mm.
RIGHT OVARY	:	Volume is normal (4.25cm³) and contain few small follicles (3-4) in antral region, larger one measuring about 05 mm .
LEFT OVARY	:	Volume is increased (1 4.05 cm³) and contain multiple large follicles(3-4) which arranged peripherally & a mature, well outlined follicle about 19 mmx 21 mm is seen in left ovary .
ADNEXA	:	Both adnexal regions are appeared normal. No cystic lesions are seen .
CUL-DE-SAC	:	Clear.

**IMPRESSION: Normal endometrial thickness with
A mature follicle in left ovary.**

(Signature)
22.09.10

Dr. Jannatul Ferdous
MBBS, BCS (Health)
DMU (Ultrasonography and TVS)
MS -Thesis Part (OBS & GYNAE)
Rajshahi Medical College, Rajshahi

সোবাহিল : ০১৭৬২-৬৮৫০৯০, ফোন : ০৭২১-৭৭২২৭৭, ৭৭১৪৫৫

E-mail: royalrajshahi@yahoo.com

ডাঃ শারমিন রাজ্জাক মুন্মুন

এমবিবিএস, বিসিএস (স্বাস্থ্য)
এফসিপিএস (অবস এন্ড গাইনী)
উচ্চতর প্রশিক্ষণপ্রাপ্ত মিনিমাল ইনভ্যাসিভ সার্জারী (ইভিমা)
সেসেশীপ ইন ইন্সার্টিগিটি (ইভিমা)
কনসাল্টিয়ান্ট

রাজশাহী রয়েল হাসপাতাল প্রাইভেট লিমিটেড

Dr. Sharmin Razzaque Munmun
MBBS; BCS (Health)
F.C.P.S (Obs & Gynae)
Higher Training in Minimal Invasive Surgery (India)
Fellowship in Assisted Reproductive Technology (India)
Consultant
Rajshahi Royal Hospital (PVT) Ltd.

শ্রী বোপ, প্রসূতি বিনা বিবেচনা ও
শ্যাপরোগোক্তাপিক সার্জন ও ইন্সার্টিগিটি বিশেষজ্ঞ

নাম : Lorely

বয়স : 24

তারিখ : 03 JUN 2018

H/o Cervical dilatation &
diagnostic laparoscopy
7 days back.

Tab Duphaston
২+০+২ - ২০৬
Tab Anodis (400mg)
½ + ০ + ½ - ২০৬
Tab Levonelle (500)
০+০+০ - ২০৬

Operative findings -
Cervix is directed
upwards, constricted

Cap Ornostin (200)
২+০+২ - ২০৬
Cap Lubistone (200)
০+০+০ - ২০৬
Tab Rolac (100mg)
২+০+০ - ২০৬

LMP - 16.5.18

P - 1 (NG) + 1 (MR)

* Best folic acid cream
২+০+২ - ২০৬
* Tab Zoleta (2.5mg)
২+০+২ - ২০৬

Tab Opton (200mg)
২+০+২ - ২০৬
Cap Relaxo (2.5mg)
০+০+২ - ২০৬

২+০+২ - ২০৬
২+০+২ - ২০৬

রাজশাহী চেম্বার :

রাজশাহী রয়েল হাসপাতাল

৬২৩, ৬২৪, পেরশাহু রোড, লক্ষীপুর, রাজশাহী।

রোগী দেখার সময় : বিকাল ৪:০০টা থেকে রাত ৮:০০টা

বুধবার সন্ধ্যা ৭টা থেকে রাত ৮টা।

শুক্রবার বন্ধ

শুক্রবার

আল হেদা ক্লিনিক

মুক্তাশা সিনেমা হলের উত্তর পাশে, রংপুর

শুক্রবার

কেয়ার হসপিটাল

সেন্ট্রাল বাইপাস, নাটোর

(শুক্র ২:৩০-৫:০০)

সিরিয়ালের জন্য যোগাযোগ

০১৭৫৯-৯০৮৩৭২

* Uterus normal
no mass
no adhesion
no endometriosis

ডাঃ শারমিন রাজ্জাক মুন্মুন

এমবিবিএস, বিসিএস (স্বাস্থ্য)
এফসিপিএস (অবস এন্ড গাইনী)
উচ্চতর প্রশিক্ষণার্থে মিনিমাল ইন্ভ্যাসিভ সার্জারী (ইন্ডিয়া)
ফেলোশীপ ইন ইনকর্পোরিটেড (ইন্ডিয়া)
কনসাল্টিয়ান্ট

রাজশাহী রয়েল হাসপাতাল প্রাইভেট লিমিটেড

Dr. Sharmin Razzaque Munmun
MBBS; BCS (Health)
F.C.P.S (Obs & Gynae)
Higher Training in Minimal Invasive Surgery (India)
Fellowship in Assisted Reproductive Technology (India)
Consultant
Rajshahi Royal Hospital (PVT) Ltd.

স্বীকৃত, এসমূহ বিদ্যা বিশেষজ্ঞ ও
চ্যাপরোফেডিক সার্জন ও ইনকর্পোরিটেড বিশেষজ্ঞ

নাম : Mita Votacharjo বয়স : _____

তারিখ : 28.3.18

= H/o Cervical stenosis

following MR - 8 years
back ± H/o Collection
inside the uterus.
Cervical dilatation done on 2014

LMP - 25.3.18

⊗ A failed TVS tubal
patency test

Adv (মাত্রিবেগে ১০০ দিন থেকে
নতুন দিনের মধ্যে)
Examination under Anesthesia
for ⊗ cervical stenosis

if possible then

⊗ Laparoscopic tubal
patency test

রাজশাহী চেম্বার :
রাজশাহী রয়েল হাসপাতাল
৬২৩, ৬২৪, পেরশাহু রোড, লক্ষীপুর, রাজশাহী।
রোগী দেখার সময় : বিকাল ৪:০০টা থেকে রাত ৮:০০টা
বুধবার সন্ধ্যা ৭টা থেকে রাত ৮টা।
শুক্রবার বন্ধ

সিরিয়ালের জন্য যোগাযোগ
০১৭৫৯-৯০৮৩৭২

⊗ Tal Evo (500mg)
০৭০৭০ - ২৪/৭

⊗ Tal Anodis (400m
½ + ০ + ½ - ২৪/৭

⊗ Cap Onastin (200m
২৫T ৪৭৩ -
১৫T ৭৪২
২৪৩ - ৪ ৭৪২

⊗ Tal Patron (0.5m
০৭০৭০ - ২৪/৭

⊗ Cap Lubistone (8m
০৭০৭০ - ২৪/৭

⊗ Tal Nexum Mupst
০৭০৭০ - ২৪/৭

- শুক্রবার
- আল হেরা ক্লিনিক
মুক্তাশা সিনেমা হলের উত্তর পার্শে, মহকুমার
বুধবার
- কেয়ার হসপিটাল
স্টেশন বাইপাস, নাটোর
(মুসুর ২:৩০-৫:০০)

১৪৫৫৭৩০১০



পপুলার ডায়াগনস্টিক সেন্টার লিঃ POPULAR DIAGNOSTIC CENTRE LTD.

Chowdhury Tower, B-474, Chowdhury Lane, Laxmipur, Rajshahi-6000
Hotline : 09613787811, Tel : + 88 0247-812117, 812118, 812119, Fax : + 88 0247-812136

Ultrasonography Report

ID No. : RJ52667

Patient's Name : MRS. MITALI

Refd. By : Asstt. Prof. Dr. Sharmin Razzak Munmun, MBBS, BCS, FCPS (Obs. & Gynae)

Specimen : Ultrasonogram of Transvaginal

Date: Sun 08/03/20

Age : 30 Year(s) Sex : Female

TVS (D-07):

- Uterus** : Anteverted in position. Longitudinal 82 mm, AP 40 mm, Transverse 54 mm. Myometrium is uniform in echotexture. Cervix is normal in size. Tubal patency test could not be done due to cervical stenosis.
- Endometrium** : Endometrium clearly visualized and central in position. Thickness (Total): 08 mm.
- Right Ovary** : Size: 25 mm x 22 mm x 24 mm. Volume: 7.2 cc. There are few (05 to 06) tiny follicles are noted. Largest one follicle is measuring about 05 x 05 mm.
- Left Ovary** : Size: 29 mm x 28 mm x 30 mm. Volume: 13 cc. There are at least 05 to 06 follicles are noted. One dominant follicle is seen measuring about 17 x 16 mm.
- Cal-de-sac** : No abnormal collection is noted.

IMPRESSION : As described.

Dr. Farzana Sultana
MBBS (DU)
MD (Radiology & Imaging)
Consultant
Associate Professor.
IBMCH Rajshahi
Reg No-34605