







# এইচ. এস মেডিকেল হল

ক্যান্সার মেডিসিন

প্রোগ্রামার হাবিবুর রহমান

মোবাইল : ০১৩০৪-৩৭৮৬৬৩, ০১৭৫৬-২৪১২১৮

এখানে দেশী-বিদেশী সকল প্রকার ঔষধ ও সার্জিক্যাল সামগ্রী পাইকারী ও খুচরা বিক্রয় করা হয়।

৬৬/ই, বাঘমারা রোড, ময়মনসিংহ

ক্রমিক নং-

তারিখ:

22/10/11

নাম:

A K M Mahabul Hasan

ঠিকানা:

ক্রঃ নং

বিবরণ

পরিমাণ

দর

টাকা

NAPROSYN-500

30

500 tk

PROGUT-20

28

205 tk

Diclofer

2

200 tk

Alexon-5

30

60 tk

মোট

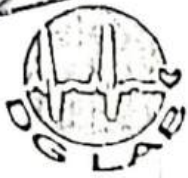965 tk

কথায়:

জেতার স্বাক্ষর

ধন্যবাদ আবার আসবেন

বিক্রেতার স্বাক্ষর



# ডি জি ল্যাব

স্বাস্থ্য অনুমোদিত

শাখা-১১১১


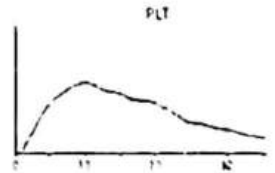
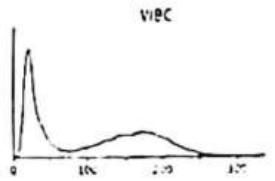
২১০ মঙ্গল গ্লাভা (২য় তলা) হাসপাতাল গেইটের বিপরীতে, চরপাড়া, ময়মনসিংহ। মোবাইল: ০১৭৬৪-৬৬৩৩৭৫

Patient Id : 42623 Date : 26-Apr-2023  
 Patient's Name : A.K.M.Mahabubul Hasan Age : 35  
 Ref. By : Dr. Md. Abdul Mannaf (Tuhin) MBBS (DMC) BCS (Health)D OrthoSex : Male  
 Spceimen : Blood

## HAEMATOLOGY REPORT

(Relevant estimations were carried out by Zybto Z3 Fully Automated Haematology Analyzer with checked )

Parameter	Results	Unit	Reference Value
Haemoglobin(Hb)	11.2	g/dl	M:12-16, F:10-14.0 g/dl
ESR(Westergren)	40	mm/1st hr	M:0-10, F:0-20 mm/1st hr
<b>TOTAL WBC COUNT</b>	<b>12,100</b>	<b>/cumm</b>	<b>4,000 - 11,000 /cumm</b>
<b>DIFFERENTIAL COUNT</b>			
Neutrophils	54	%	(40 - 75)%
Lymphocytes	38	%	(20-45)%
Monocytes	05	%	(2-10)%
Eosinophils	03	%	(1-6)%
Basophil	00	%	0-1 %
<b>TOTAL CIR. EOSIOPHIL COUNT</b>	<b>363</b>	<b>/cumm</b>	<b>40 - 450 /cumm</b>
<b>TOTAL PLATELET COUNT(PC)</b>	<b>180,000</b>	<b>/cumm</b>	<b>1,50,000-4,50,000 /cumm</b>
MPV	14.3	fL	7.0 - 11.0 fL
PDW	17.1	%	10 - 18 %
PCT	0.26	%	0.10 - 0.28
PLCE	59.9	%	9.00 - 45.00%
PLCC	108	$\times 10^3/uL$	13 - 129 $\times 10^3/uL$
<b>RBC COUNT</b>	<b>3.94</b>	<b>m/ul</b>	<b>M: 4.5-6.5, F: 3.8-5.8 m/ul</b>
HCT/PCV	34.0	%	M: 40-54%, F: 37-47%
MCV	86.2	fL	76-94 fL
MCH	28.5	pg	27-32 pg
MCHC	33.1	g/dL	29-34 g/dL
RDW SD	43.5	fL	30.0-57.0 fL
RDW CV	15.1	%	10-16%



*(Signature)*  
 এনা...  
 নিরীক্ষা ও হিসাবরক্ষণ কর্মকর্তা  
 ডি জি ল্যাব  
 ময়মনসিংহ

*(Signature)*

Prof. Dr. Mahbubul Alam  
 MBBS, M.Phil (Medical Science)  
 Prof. of Biochemistry  
 Ex-Mymensingh Medical College

Checked By-



সরকার অনুমোদিত

# ডি জি ল্যাব

পাইলসেস নং: ৩৩১৯

২১০ খড়ল গ্রাম (২য় তলা) হাসপাতাল গেইটের বিপরীতে, চরপাড়া, ময়মনসিংহ। মোবাইল: ০১৭৬৪-৬৬৩৩৭৫

I.D. No	: 30	Lab No	23	Date:	26 April 2023
Pt's. Name	: A.K.M.Mahabubul Hasan	Age:	35	YRS	Sex: M
Refd. By	: Dr. Md. Abdul Mannaf (Tuhin) MBBS (DMC) BCS (Health) D Ortho (BSMMU) Orthopedic Surgery Mymensingh Medical College Hospital.				

Thank you for referring the Pt. May Almighty give you better reward. Following is the report.

## URINE EXAMINATION REPORT

PHYSICAL	RESULT	
Colour	Straw	
Appearance	Clear	
Sediment	Nil	
CHEMICAL		
Albumin	Trace	
Sugar	Nil	
Phosphate	Nil	
MICROSCOPIC		
Pus cells	02-03	/IPF
Epithelial cells	(+)	/HPF
Red blood cells	Nil	/IPF
CASTS		
Granular	Nil	
Hyaline	Nil	
Cellular	Nil	
CRYSTALS		
Triple Phosphate	Nil	
Ca Oxalate	Nil	
Amorphous Phosphate	Nil	
Other's		
Spermatozoa	Nil	

*(Signature)*  
এনায়েমিষ্টিক  
নির্বাচন ও ডিফারেন্সিয়াল ডায়াগনস্টিক  
ইউ.এস.এস. রিপোর্ট করুন।  
ময়মনসিংহ-১৪১০১। ০১৭৬৪-৬৬৩৩৭৫

*(Signature)*  
Prof. Dr. Mahbubul Alam  
MBBS, M Phil (Medical Science)  
Prof. of Biochemistry  
Ex- Mymensingh Medical College



POPULAR

# পপুলার ডায়াগনস্টিক সেন্টার লিঃ POPULAR DIAGNOSTIC CENTRE LTD.

Mymensingh Branch : 25/1, Charpara Road (Opposite of Mymensingh Medical College & Hospital), Mymensingh, Hotline : 09613 787814, 09666787814  
Head Office : House # 16, Road # 2, Dhanmoh, Dhaka, Hotline : 09613 787801, 09666787801, E-mail : info@populardiagnostic.com, Web : www.populardiagnostic.com

## RADIOLOGY SERVICES

MRD No. :	140502473	RIS No. :	14613715
Patient Name :	Mahbubul Hasan	Age/Gender :	38 Y/M
Referred By :	Dr. Md. Mahbuddin Khan Moon MBBS, BCS, FCP(SMed), FCP(SNeurology) Thesis	Bed No/Ward :	OPD
Bill Date :	28/09/2022 7:56PM	Scan Date :	28/09/2022
Report Date :	28/09/2022 9:09PM	Report Status :	Final

### Ultrasonogram of Whole Abdomen

Liver is normal in size & shows normal tissue echopattern.  
Gall bladder is well outlined & appears normal.  
Biliary tree is not dilated.

Pancreas appears normal in size & in echotexture.  
Spleen is normal in size & shows homogeneous tissue echotexture.

Both the kidneys are normal in size & show normal parenchymal thickness with well-defined cortex & medulla. Cortical thickness & cortico-medullary ratio appears normal. No stone is seen. No calyceal dilatation is seen.  
Right kidney shows a cortical cyst (~ 3.1 X 3.0 cm).

Urinary bladder is filled & appears normal.  
Prostate is normal in size & shows homogeneous tissue echotexture.

\*\* Right renal cortical cyst.

**Dr. MD NADIRUZZAMAN**

Associate Professor, DMAS, Mymensingh  
MBBS, JSMF FELLOW (Japan) D-Card (BSMMU)  
Trained in color Doppler & Vascular Ultrasound  
(Thailand)

স্বাক্ষরিত  
ডাঃ নাদিরুজ্জামান  
নির্বাহক ও ডায়গনস্টিক সেন্টার  
- ১৬ - নং রাস্তা ১৪ ডিএমইউ  
ময়মনসিংহ (১৪১০) ১৬০০১৫৪১



POPULAR

# পপুলার ডায়াগনস্টিক সেন্টার লি POPULAR DIAGNOSTIC CENTRE LTD

Mymensingh Branch: 25/1, Cherpura Road (Opposite of Mymensingh Medical College & Hospital, Mymensingh. Hotline: 09613 78314, 0966678)  
Head Office: House 118, Road 12, Dharmapala, DVA, H.C. No. 09613 75501, 09666783001, E-mail: info@popularDiagnostic.com Web: www.popularDiagnostic.com

## RADIOLOGY SERVICES

MRI No. :	140502473	RIS No. :	14613715
Patient Name :	Mahbubul Hasan	Age/Gender :	38 Y/M
Referred By :	Dr. Md. Mohiuddin Khan Moon MBBS, BCS, FCPS (Med), FCPS (Neurology) Thesis	Bed No/Ward :	OPD
Bill Date :	28/09/2022 7:56PM	Scan Date :	28/09/2022
Report Date :	28/09/2022 9:31PM	Report Status :	Final

### Digital X-Ray of Chest P/A View (100% Equal Size)

- Bony Thorax : No cervical rib. No fracture/dislocation of ribs/clavicles.  
Diaphragm : Domes are normal in position and contour.  
Trachea : Central.  
Heart : Normal in T. D.  
Lung fields : Clear both sides.  
Hila : Lymph glands are not enlarged.  
Costophrenic angles : Clear both sides.

Impression: Normal study of chest X-ray.

Dr Kousumi Anuradha Senyina  
MBBS, BCS (Medicine), MR (Radiology) & Imaging  
Member ISMR (Indian Society of Neuro-Radiology),  
Advanced Training on Neuro-Radiology, and F.I.C.T.,  
Mumbai  
Consultant (Radiology & Imaging), Department of  
Radiology & Imaging  
Mymensingh Medical College & Hospital, DMX,  
Box No. 1-39/11

এনার্ডি সেন্যিনা  
কনসাল্ট্যান্ট (রেডিওলজি ও ইমেজিং)  
ময়মনসিংহ মেডিকেল কলেজ ও হাসপাতাল, ডিএমএক্স,  
বক্স নং ১-৩৯/১১