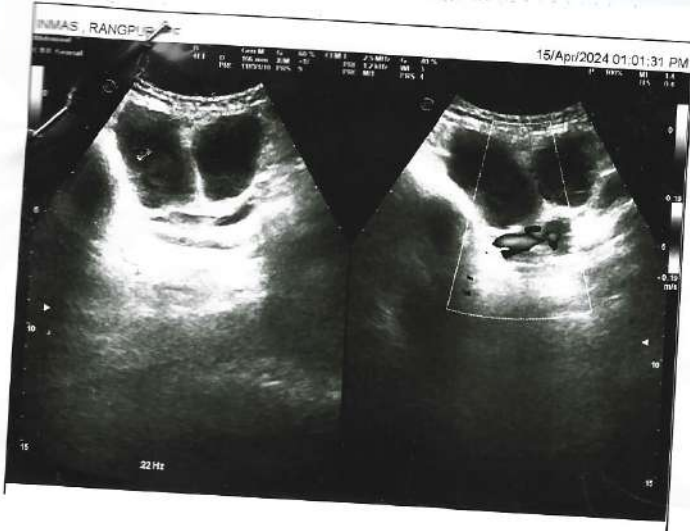



"শ্রী উন্নয়ন"  
 এন্ড এ্যালায়েড সায়েন্সেস  
 ডাক বক্স নং -১৬, রংপুর।  
 murang@yahoo.com



ম রিপোর্ট

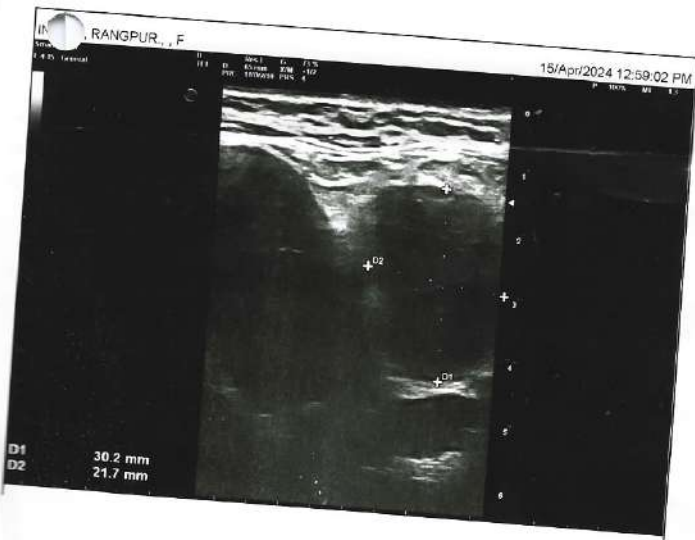
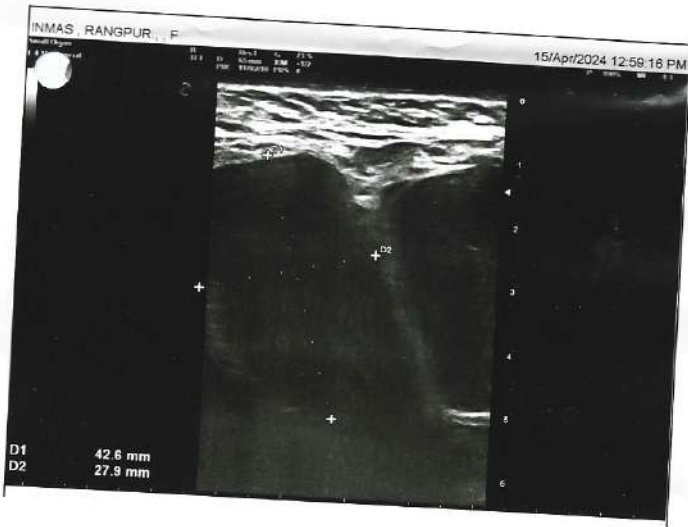
Age : 67 Yrs. Gender : male

Date : 15-Apr-24

summary

echogenic complex almost cystic  
 (m) seen in the left axilla, most likely

mass in left axilla(?Enlarged axillary



(Dr. Md. Murshed Ali)  
 Director

Institute of Nuclear Medicine and  
 Allied Sciences(INMAS), Rangpur

365  
 স্বাধীনপ্রজাতন্ত্রী বাংলাদেশ সরকার  
 রংপুর মেডিকেল কলেজ হাসপাতাল, রংপুর  
 বহির্বিভাগীয় রোগীর টিকিট

হাসপাতাল/কেন্দ্র: ৯২৭/১৫  
 রেজি: নম্বর: ..... তারিখ: ১৫/০৪/২০২৪  
 নাম: ..... বয়স: ২৭ পুরুষ/মহিলা  
 ঠিকানা: .....  
 রোগ: .....

তারিখ	চিকিৎসা
১৫/০৪/২০২৪	১. Zolfin (১০০) ২০০৭ → ১০৫৩
১৫/০৪/২০২৪	২. Lansoprazole (30) ৬৭১০০ ← ১০৫৩
১৫/০৪/২০২৪	৩. Marnival-DX ১০৫৩ → ১২৫২

• Ush of Lt. Axilla  
 • FNAC of the swelling of Lt. Axilla  
 DR. A. T. M. MURSHID  
 MBBS, M. Phil (Pathology), BSMMU  
 MANIK, 15 APR 2024 14:46 PM

LOGY REPORT



OS No: .....  
 Collection: 15/04/2024 02:45 PM  
 Received: .....  
 Reported: 15/04/2024 02:46 PM  
 Status: Finalized

2404496525

le.  
 re cellular; it show monomorphic  
 id origin arranged in diffuse pattern  
 ixed with blood.

nphoproliferative lesion.

Prof. Dr. Md. Ashrafur Alam  
 MBBS, M-Phil (Pathology), BSMMU  
 Prof & Head, Dept of Pathology  
 Rangpur Medical College  
 Cytopathologist & Histopathologist  
 Trained In Image Guided FNAC



“শেখ হাসিনার দর্শন, সব মানুষের উন্নয়ন”

ইনস্টিটিউট অব নিউক্লিয়ার মেডিসিন এন্ড এ্যালায়েড সায়েন্সেস  
মেডিকেল কলেজ ও হাসপাতাল ক্যাম্পাস, ডাক বক্স নং -১৬, রংপুর।  
ফোন : ৬২৯৪৫, ৫৪১৯৭, E-mail - cnmurang@yahoo.com



আল্ট্রাসোনোগ্রাম রিপোর্ট

Reg. No.000/2024	Name :Mr.Uthpaul	Age : 67 Yrs.	Gender : male
Refd. By : RpMCH			
Ultrasonogram of left axilla			Date : 15-Apr-24

Report summary

There are two well capsulated hypoechoic complex almost cystic areas(42mmX27mm& 30mmX21`mm) seen in the left axilla, most likely enlarged lymph nodes.

**Comments:Complex hypoechoic mass in left axilla(?Enlarged axillary lymphnodes)**

(Dr. Md. Murshed Ali)

Director

Institute of Nuclear Medicine and  
Allied Sciences(INMAS), Rangpur

CYTOPATHOLOGY REPORT

Patient ID : H12404283749  
Invoice No : 12404241224  
Patient Name: UTPAL SARKAR  
Age/Gender : 67Y/M  
Ref. Doctor : Outdoor, RpMCH

Report No: 12404392248  
Invoice Date: 15/04/2024  
Delivery Date: 15/04/2024

OS No:  
Collection: 15/04/2024 02:45 PM  
Received:  
Reported: 15/04/2024 02:46 PM  
Status: Finalized

Test Name : FNAC  
Sample : FLUID

Lab No : 12404496525


Site of FNA: Left axillary lymph node.

**Microscopic features:**

Smears prepared from both sites are cellular; it show monomorphic population of immature cells of lymphoid origin arranged in diffuse pattern in a background of inflammatory cells mixed with blood.

**Comment: Highly suggestive of lymphoproliferative lesion.**

**Adv: Biopsy to confirm**

  
Prof. Dr. Md. Ashraful Alam  
MBBS, M-Phil(Pathology), BSMMU  
Prof & Head, Dept of Pathology  
Rangpur Medical College  
Cytopathologist & Histopathologist  
Trained In Image Guided FNAC