

বাংলাদেশ ফরম নং ৭৬৯

বহির্বিভাগীয় রোগীর টিকিট ৪

হাসপাতাল/কেন্দ্র ৩৬৫৫

রেজিঃ নম্বর তারিখ ১/৫/২০

নাম ২য়ী কেশব কিশোর

ঠিকানা ৩৬

রোগ H2O epistaxis ২ মাসের

তারিখ	চিকিৎসা
<ul style="list-style-type: none"> Anticoagulant, H2O, ESR XTM of Pnsom view RBS, ECG, S-Creatinine CT scan of Head. T, CT 	<p>H2O epistaxis</p> <p>Dr. Bisal</p> <p>0707-777</p> <p>Dr. Rakon</p> <p>0707-977</p> <p>Dr. Rakon</p> <p>0707-977</p> <p>net to Eng 077</p>

নং সম(বাঃবাঃকোঃ)/ডেটিং/ফ-৪১/৮৯-৪৩৪৫, তাং ১৯-৮-৮৯ইং

বাঃ নিঃ মুঃ-৭১/২০১৯-২০, ১ কোটি কপি, মুদ্রণাদেশ নং-১৯/২০১৯-২০।

ULTRASONOGRAPHY REPORT

ID No	: 23033831	Date: 11/05/2023	Exam Date: 11/05/2023
Name	: Hazi Sheikh Shipon	Age : 38 Yrs	Sex: Male
Refd. By	: Prof. Dr. M. A. Kader MBBS FCPS (Medicine)		
USG Name	: USG OF HBS		

Thank you for the courtesy of this referral

LIVER: Normal in size. Parenchymal echotexture is uniform and homogenous with normally distributed hepatic and portal venous radicals. No focal or diffuse lesion is noted in the parenchyma.


GALL. BLADDER: Normal in size, shape and wall thickness. No internal echo of any calculus or sludge is noted within its lumen.

BILIARY TREES: The intrahepatic biliary trees and CBD are not dilated.

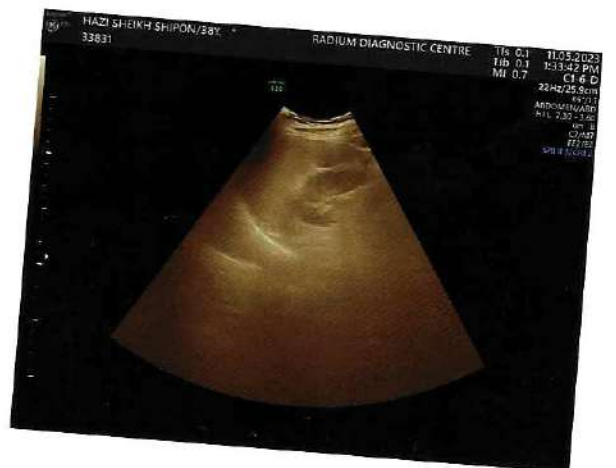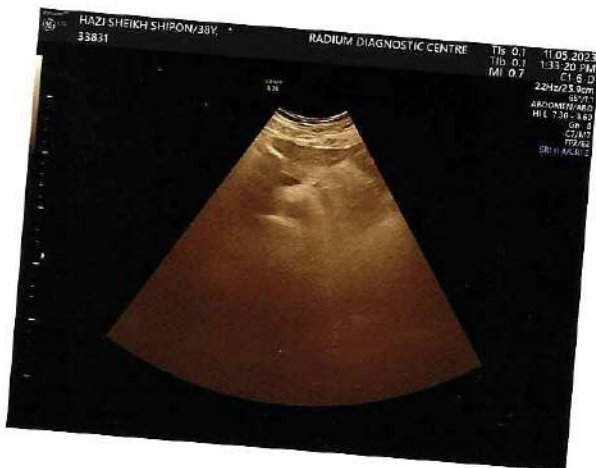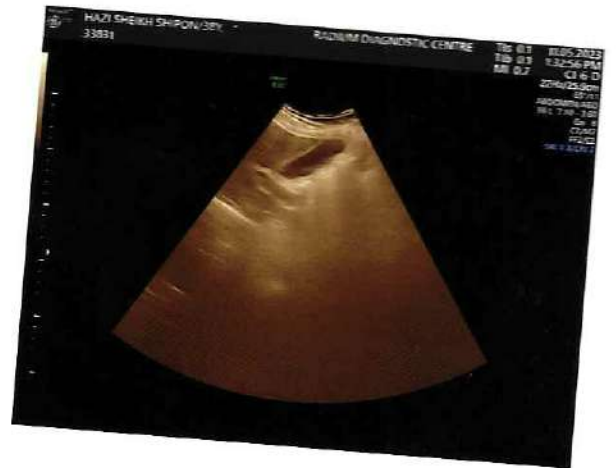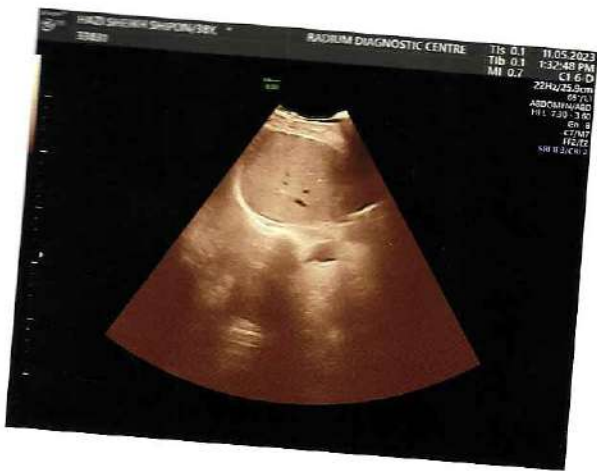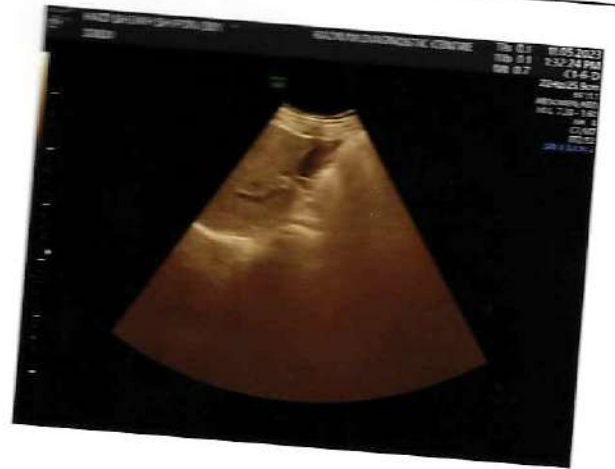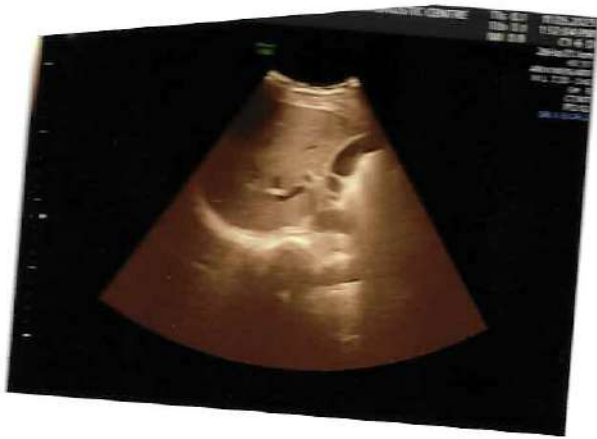PANCREAS: Normal in size and homogenous in echotexture. No peripancreatic lesions are noted. Main pancreatic duct is not dilated.

SPLEEN: Normal in size and uniform in echotexture. No dilated vessels are noted at the hilum.

Comment: Normal sonographic study.


Dr NAHID AFROZE LINTA
MBBS(DMC)
MD(RADIOLOGY & IMAGING)
CONSULTANT RADIOLOGIST.

Exam Date: 11.05.2023 1:30:19 P



অধ্যাপক ডাঃ এম.এ. কাদের

এফ. সি. পি. এস (মেডিসিন)

মেডিসিন বিশেষজ্ঞ

অধ্যাপক ও বিভাগীয় প্রধান

মেডিসিন বিভাগ

মেডিকেল কলেজ ফর উইমেন এন্ড হসপিটাল

উত্তরা মডেল টাউন, ঢাকা-১২৩০



Prof. Dr. M.A. Kader

F.C.P.S (Medicine)

Medicine specialist

Professor & Head

Department of Medicine

Medical College for Women and Hospital

Uttara Model Town, Dhaka-1230

বয়স : ৩৭৬ তারিখ : ০৪ DEC ২০২২

আমের নাম : সোফিসিমা

৫৫ IB ৮
৪০৮

১২৮ ১২৮ ১২৮
(১২৮)

ঔষধের নাম	সকালে	দুপুরে	রাতে	খাওয়ার আগে	খাওয়ার পরে	কত দিন
১/২৪৬ ১২৮ Famvir ৭০	১	—	১	✓		১২ দিন
১/২৪৬ ১২৮ Wipam ৫০০	০	—	১	—	—	১২ দিন
১/২৪৬ ১২৮ Antivert	১/২	—	১/২	—	—	১২ দিন
১/২৪৬ ১২৮	১	—	১	—	—	১২ দিন
১/২৪৬ ১২৮ ১২৮	—	—	১	—	—	১২ দিন
Cap Sun D 40,000 IU/20,000IU Tab Sun D 1 000HU প্রতি সপ্তাহে / প্রতি মাসে / প্রতিদিন ১টি করে খাবার পর থাকবে সপ্তাহ / মাস / দিন পর্যন্ত						

চেম্বার : আলফা মেডিকেল ল্যাব

সালেহ ভবন, রাজবাড়ী রোড, জয়দেবপুর, গাজীপুর।

রোগী দেখার সময় : রবি, মঙ্গল ও বৃহস্পতিবার বেলা ৩.০০টা থেকে রাত ৮টা

❖ পরবর্তী সাক্ষাতের সময় ব্যবস্থাপত্র সঙ্গে আনবেন ❖

বিঃ দ্রঃ সিরিয়ালের জন্য মোবাঃ 01733-066344, 01728-735653 ফোন খোলা সকাল ৯টা থেকে রাত ৯টা পর্যন্ত।

অধ্যাপক ডাঃ এম.এ. কাদের

এফ. সি. পি. এস (মেডিসিন)
মেডিসিন বিশেষজ্ঞ
অধ্যাপক ও বিভাগীয় প্রধান
মেডিসিন বিভাগ
মেডিকেল কলেজ ফর উইমেন এন্ড হসপিটাল
উত্তরা মডেল টাউন, ঢাকা-১২৩০



Prof. Dr. M.A. Kader

F.C.P.S (Medicine)

Medicine specialist
Professor & Head

Department of Medicine
Medical College for Women and Hospital
Uttara Model Town, Dhaka-1230

নাম: শ্রীমতী শ্রীমতী সিন্দে

বয়স: ৩৮ বছর তারিখ: ০৪ MAY 2023 - ০7 MAY 2023

Trust

Rhomb / fuz's -

Cough

Vertigo -

Headache

Bp - 120/80

(1135)

ক্র.সং.	ঔষধের নাম	সকালে	দুপুরে	রাতে	খাওয়ার আগে	খাওয়ার পরে	কত দিন
1	Menaril 1b	1	-	1			১০ দিন
২	Veron	1	-	1			১০ দিন
৩	Perkinil	1/2	-	1/2			১০ দিন
4	CTZ			1			২ দিন
5	Montela 1b			1			২ দিন
6	Lettison Noprax	2	-	2			২ দিন
7	Cap Sun D 40,000 IU/20,000IU Tab Sun D 1,000IU প্রতি সপ্তাহে / প্রতি মাসে / প্রতিদিন ১টি করে খাবার পর খাবেন ...সপ্তাহ / মাস / দিন পর্যন্ত						৭ দিন
8	Mexelav 250	1	-	1			৭ দিন

চেম্বার : আলফা মেডিকেল ল্যাব

সালেহ ভবন, রাজবাড়ী রোড, জয়দেবপুর, গাজীপুর।

রোগী দেখার সময় : রবি, মঙ্গল ও বৃহস্পতিবার বেলা ৩.০০টা থেকে রাত ৮টা

❖ পরবর্তী সাক্ষাতের সময় ব্যবস্থাপত্র সঙ্গে আনবেন ❖

বিঃদ্রঃ সিরিয়ালের জন্য মোবাঃ 01733-066344, 01728-735653 ফোন খোলা সকাল ৯টা থেকে রাত ৯টা পর্যন্ত।



রেডিয়াম ডায়াগনস্টিক সেন্টার RADIUM DIAGNOSTIC CENTRE

Unit-2 : H-98, Swad Bhaban, Central Jame Masjid Road, Joydebpur, Gazipur.
Hot Line : 09612668866, Mobile : 01713452238, 01708527419, 01886452240

Invoice No : **23079060**

Patient's Name : Sheikh Shipon

Specimen : BLOOD

Investigation : CBC, ESR

Ref. By : Assit. Professor. Dr. Md. Durul Hoda MBBS BCS (Health) MD (Cardiology)

Inv Date: 06-10-2023 Delivery Date : 07/10/2023

Age : 36 Yrs Gender : Male

Coll Time: 06/10/2023 1:09:46 PM Name: TAHMINA

Phone :



Haematological Report



Reports generated by Auto Haematology Analyzer **SYSMEX -XS-800 i** and checked manually

Test Name	Result Unit	Reference Range
Haemoglobin(Hb%)	13.8 g/dL	M:13-18, F: 11.5-16.5, Ch:10 - 13
ESR (Westergren Method)	06 mm/h	M: 0 -10, F: 0 - 20 mm in 1st hr
Total Count		
White Blood Cell	6,980 /cumm	4,000 - 11,000 /cumm
Red Blood Cell	5.06 million/cumm	M: 4.5-6.5, F: 3.8-5.8 ,Ch: 4.7-5.7
Platelet Count	68,000 /cumm	1,50,000 - 4,00,000 /cumm
Cir.Eosinophils Count	488 /cumm	50 - 400 /cumm
Differential Count		
Neutrophils	58 %	Child (25 - 66 %), Adult (40 - 70 %)
Lymphocytes	31 %	Child (40 - 60 %), Adult (20 - 45 %)
Monocytes	04 %	Child (02 - 07 %), Adult (02 - 10 %)
Eosinophils	07 %	Child (00 - 03 %), Adult (01 - 05 %)
Others		
Haematocrit(HCT)	43.0 %	M: 40 - 54, F: 37 - 47 %
MCV	85.0 fL	79.00 - 97.00 fL
MCH	27.3 pg	27.00 - 34.00 pg
MCHC	32.1 g/dL	31.00 - 39.00 g/dL
RDW-CV	13.2 %	12.8 ± 1.2 %

Md. Mofazzol Hossain
D.M.T (Lab. medicine) Dhaka
Medical Technologist (Lab)
Radium Diagnostic Center, Gazipur

Md. Ali Tareq
D.M.T (Lab. medicine) Dhaka
Medical Technologist (Lab)
Radium Diagnostic Center, Gazipur

DR. MD. MIJANUR RAHMAN
MBBS, DCP(BSMMU)
Consultant Clinical Pathologist
Uttara Adhunik Medical Collage Hospital



রেডিয়াম ডায়াগনস্টিক সেন্টার RADIUM DIAGNOSTIC CENTRE

Unit-2 : H-98, Swad Bhaban, Central Jame Masjid Road, Joydebpur, Gazipur.
Hot Line : 09612668866, Mobile : 01713452238, 01708527419, 01886452240

Invoice No : **23079060**

Patient's Name : Sheikh Shipon

Specimen : Blood

Investigation : LIPID PROFILE

Ref. By : Assit. Professor. Dr. Md. Durul Hoda MBBS BCS (Health) MD (Cardiology)

Inv Date: 06-10-2023 Delivery Date : 07/10/2023

Age : 36 Yrs Gender : Male

Coll Time: 06/10/2023 1:09:46 PM Name: TAHMINA

Phone :



Biochemical Report



Reports generated by Auto Biochemistry Analyzer Roche Cobas C 311

Test Name	Result Unit	Reference Range
Lipid Profile		
S Cholesterol(Total) (R)	178.0 mg/dl	<200 Desirable, 200 - 239 Borderline, >=240 High > 300 Very High
S Cholesterol(HDL)	33.0 mg/dl	< 40 Low >= 60 High
S Cholesterol(LDL)	112.8 mg/dl	< 100 Optimal 100 - 129 Near or above optimal 130 - 159 Borderline high 160 - 189 High >= 190 Very high
S. Triglycerides	218.0 mg/dl	<150 Normal 150 - 199 Borderline 200 - 499 High >= 500 Very high
Total Cholesterol / HDL Ratio	5.4	< 5.0
LDL / HDL Ratio	3.41	< 3.50

Md. Mofazzol Hossain
D.M.T (Lab. medicine) Dhaka
Medical Technologist (Lab)
Radium Diagnostic Center, Gazipur

Md. Ali Tareq
D.M.T (Lab. medicine) Dhaka
Medical Technologist (Lab)
Radium Diagnostic Center, Gazipur

DR. MD. MIJANUR RAHMAN
MBBS, DCP(BSMU)
Consultant Clinical Pathologist
Uttara Adhunik Medical Collage Hospital



রেডিয়াম ডায়াগনস্টিক সেন্টার RADIUM DIAGNOSTIC CENTRE

Unit-2 : H-98, Swad Bhaban, Central Jame Masjid Road, Joydebpur, Gazipur.
Hot Line : 09612668866, Mobile : 01713452238, 01708527419, 01886452240

ID No : 23078061	Date: 02/10/2023 12:00:00 AM	
Name : Mr. Sheikh Shipon	Age : 36 Yrs	Sex : Male
Refd. By : Assit. Professor. Dr. Md. Durul Hoda MBBS BCS (Health) MD (Cardiology)		
Performer: Assit. Prof. Dr. Md. Durul Hoda MBBS BCS (Health) MD (Cardiology)		
Specimen : ECHO CARDIOGRAM - 2D -- MODE		

Echo 2 -D & M- Mode Study.

2D & M-Mode Measurements:

AOD	28.0 mm.	LVIDd	43.0 mm.	ACS	17.0 mm.
LA	33.0 mm.	LVIDs	27.0 mm.	MVA	cm ²
IVSd	10.0 mm.	FS	37 %	MVO	mm.
PWd	9.0 mm.	EF	67 %	PA	mm

Clinical data : Cardiac Evaluation. Echo window : Good

LV : Cavity dimension & thickness is normal. No regional wall motion abnormality.

LA : Normal RA : Normal . RV : Normal

Valves: All valves are normal in morphology & motion

IAS : Intact IVS : Intact

Pericardium: Normal. No PE.

Intracardiac mass / vegetation / thrombus: Not seen.

TAPSE : 20 mm

Comments: 1. No regional wall motion abnormality.

2. Good RV Systolic Function

3. Good LV Systolic function (LVEF - 67%)

DR. MD. DURUL HODA

MBBS. BCS (Health) MD (Cardiology)
Advance Training in Echocardiography
JROP Institute of Echocardiography
ASSISTANT PROFESSOR (CARDIOLOGY)
Shahid Tajuddin Ahmad Medical College
Gazipur

Posted by: AL-AMIN

RADIUM DIAGNOSTIC CENTRE - GAZIPUR

Name SHIPON 36 Y,
Gender Male

Patient Id 78061
Date 03/10/2023

Image 1

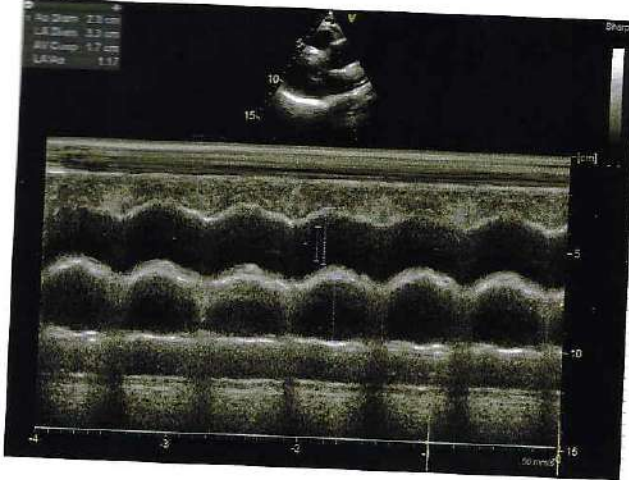


Image 2

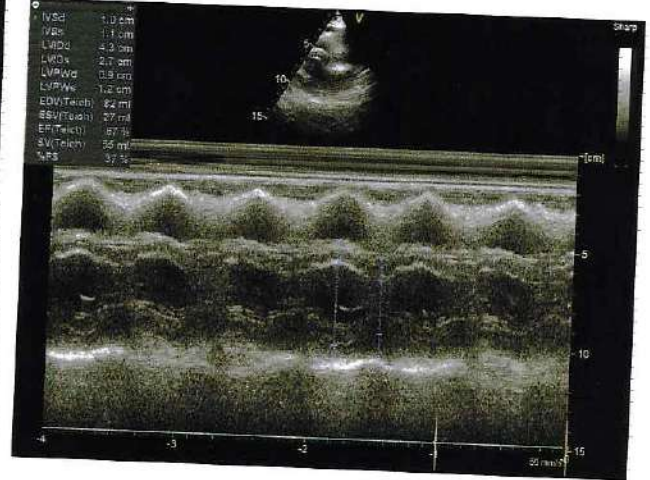


Image 3

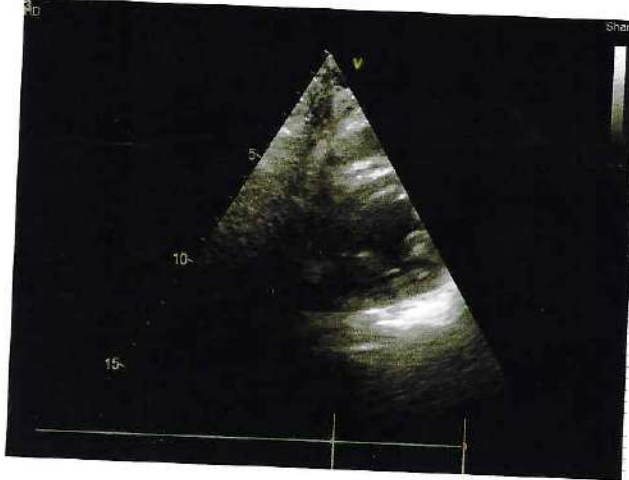


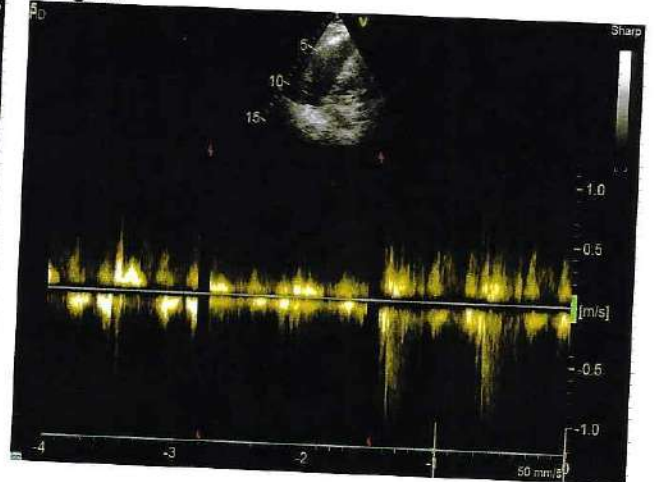
Image 4

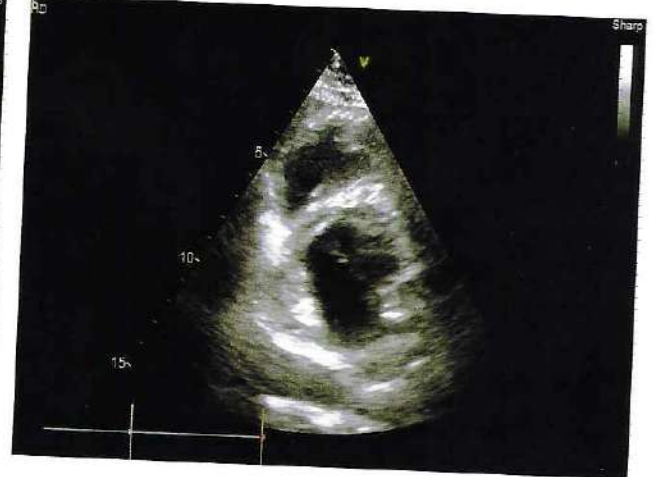

Image 5

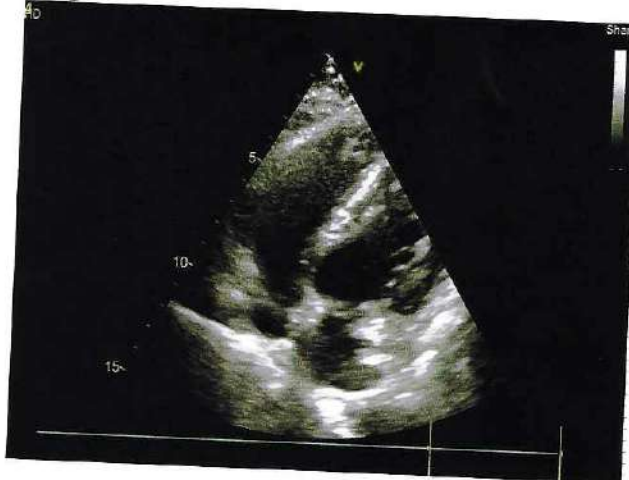

Image 6



Performed by GE VIVID E95