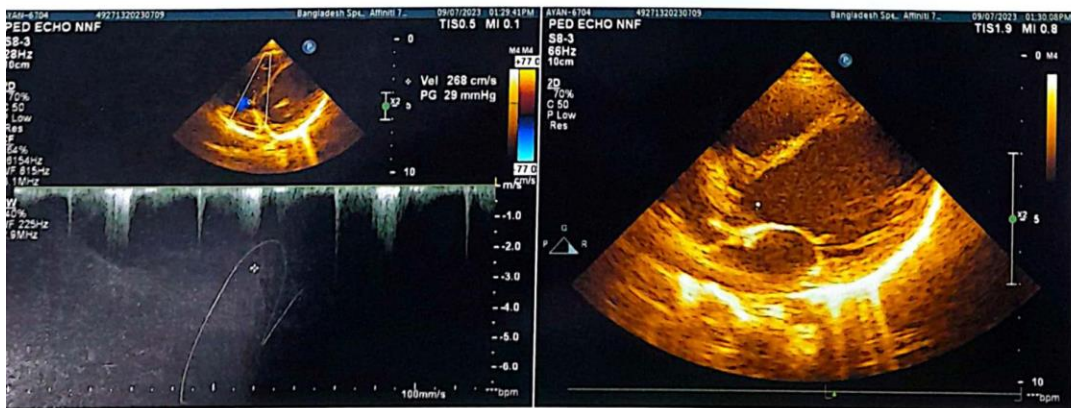
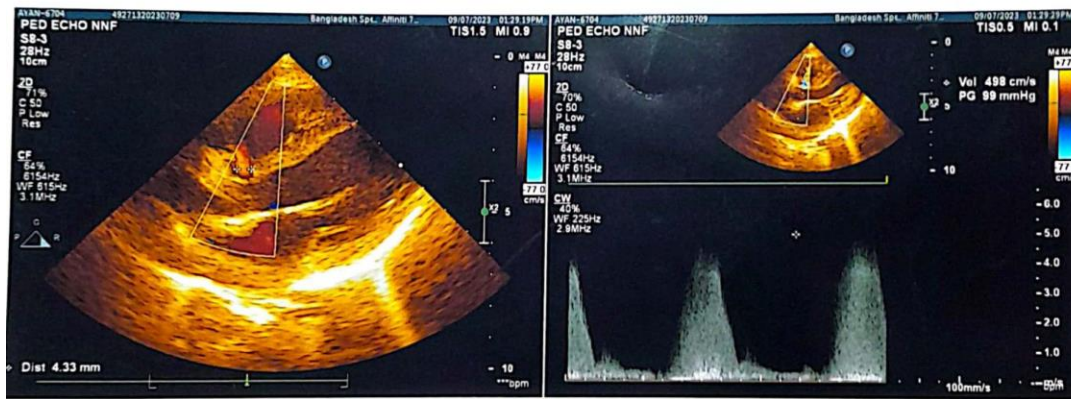
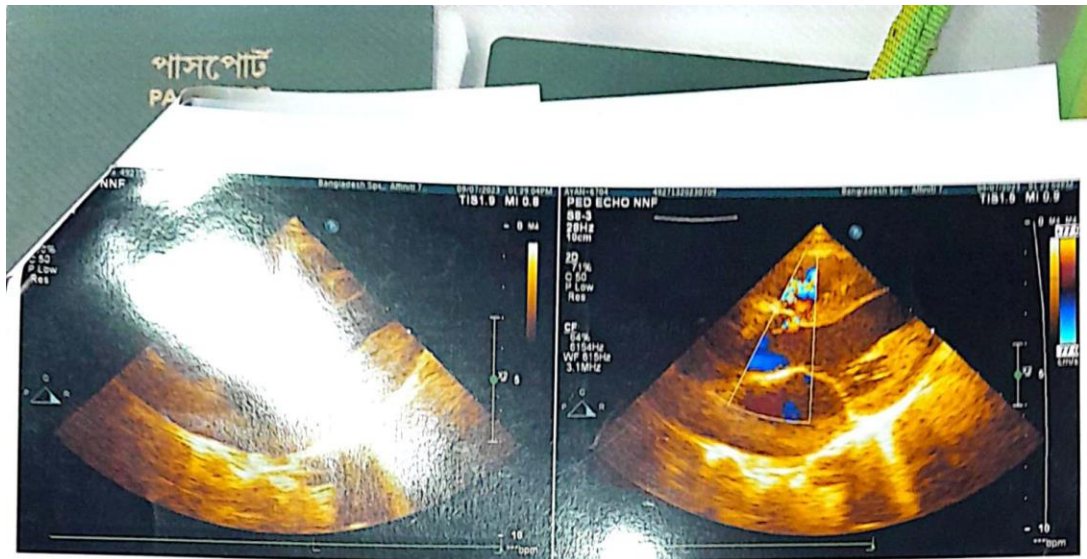ব্রিগেডিয়ার জেনারেল অধ্যাপক নুরন নাহার ফাতেমা (অবঃ)

Brig Gen. (Retd) Prof. Nurun Nahar Fatema

স্বাধীনতা পদক প্রাপ্ত, এম.বি.পি
এমবিবিএস, এফসিপিএস (পেডিয়াট্রিক), এফআরসিপি (এডিন)
এফএসসি (ইউএসএ), এফএসসিএআই (ইউএসএ)
ফেলো নিউরোলজিস্ট (কেএসএ)
নবজাতক, শিশু ও স্ট্রাকচারাল হিটারভেনশনাল কার্ডিওলজিস্ট
এবং ইন্টেনসিভিস্ট
কনসালটেন্ট, বাংলাদেশ স্পেশালাইজড হসপিটাল

Independence Awardee, S.B.P
MBBS, FCPS (Paed), FRCP (Edin), FACC (USA)
FSCAI (USA), Fellow PSCC (KSA)
Neonatal, Paediatric Structural Interventional
Cardiologist & Intensivist
Consultant, Bangladesh Specialized Hospital

Refd. by FIU.
PIC
- Asymptomatic

Name: Atan Rahman
Age: 4 y 9 month 11 days

Date: 9.7.23
Weight: 15 Kg
& HT 106 cm
SPO2 98 %
H.R 76 bpm

DX Small PM VSD

cc f: D S.A VSD
SAM
RCC prolapse



OIE
side
PLM @
Echo (05.10.22)
Small PM VSD
(2.8)

Patient is stable for journey by any route

REFERRED TO INDIA FOR OPEN HEART SURGERY URGENT VISA REQUIRED. PATIENT IS STABLE FOR JOURNEY AS PER EXAMINATION

CR
ECG
CD Echo done
Follow Up:

Tab. Fofolac (20/50)
1/2 to to
Tab. Fofifa (B)
0 + 1 to

Baru.

Warning:
ঔষধ বাংলাদেশ স্পেশালাইজড হসপিটাল থেকে কিনে
সেবকবিধি জেনে নিবেন। Prescription
অনুযায়ী ঔষধ সেবন না করলে যে কোন মারাত্মক
সেবা দিতে পারে।
এজন্য কেউ দায়ী থাকবেনা।

Rest to Narayana Health,
Bangalore, India.

COLOR DOPPLER ECHOCARDIOGRAPHY REPORT (PAEDIATRIC)

BANGLADESH SPECIALIZED HOSPITAL
because you are special

PATIENT'S NAME: **AYAN RAHMAN** AGE: 4 Y. 9 M. 11 D.
SEX : M
REF. BY : **BRIG. GEN. DR. NURUNNAHAR FATEMA (Retd.) MBBS FCPS FSCAI**
REF. NO : **V2307896704** DATE: 09 July, 2023

ANATOMY / SEGMENTS:

Situs	: Solitus	A-V connection	: Concordant
Looping	: D Loop	Ventricle/Ventricular septum	: VSD
Cardiac position	: Levo	V-A connection	: Concordant
S-V connection	: Normal	Aortic arch	: Left
P-V connection	: Normal	PA's & branches	:
Atria/ Atrial septum	: Intact	Coronaries	: Normal

M-MODE AND 2-D MEASUREMENTS (MM):

Aortic root	:	IVS thickness	:
Left atrium	:	LV PW thickness	:
LVIDs	: 17	LVEF (%)	: 80
LVIDd	: 34	FS (%)	: 48
RVD	:	PV annulus	:
TAPSE	:	MV annulus	:

DOPPLER PARAMETERS:

Valves and tracts :
Intracardiac shunt :
Other hemodynamics parameters :

DESCRIPTION:

A small sub aortic VSD seen, size- 4.3 mm with left to right shunt, restrictive. PPG: 99 mmHg. SAM present. Early evidence of RCC prolapse. Trivial AR noticed. Mild TR noticed. PPG: 30 mmHg. Calculated PASP 40 mmHg. Mildly dilated LA & LV. Intact IAS. No PDA or coarctation seen. Normally related great arteries. No intracardiac mass, vegetation & thrombus seen. Other valves and tracts are normal. No pericardial effusion is seen. Good biventricular function.

- COMMENTS:
- Small sub aortic VSD
 - SAM present. Early evidence of RCC prolapse.
 - Trivial AR
 - Mild TR
 - Mildly dilated LA & LV
 - Mild pulmonary hypertension.
 - Good biventricular function.

ADV. VSD closure & SAM excision

Brigadier General

Prof. Nurun Nahar Fatema Begum S.B.P

Independence Awardee

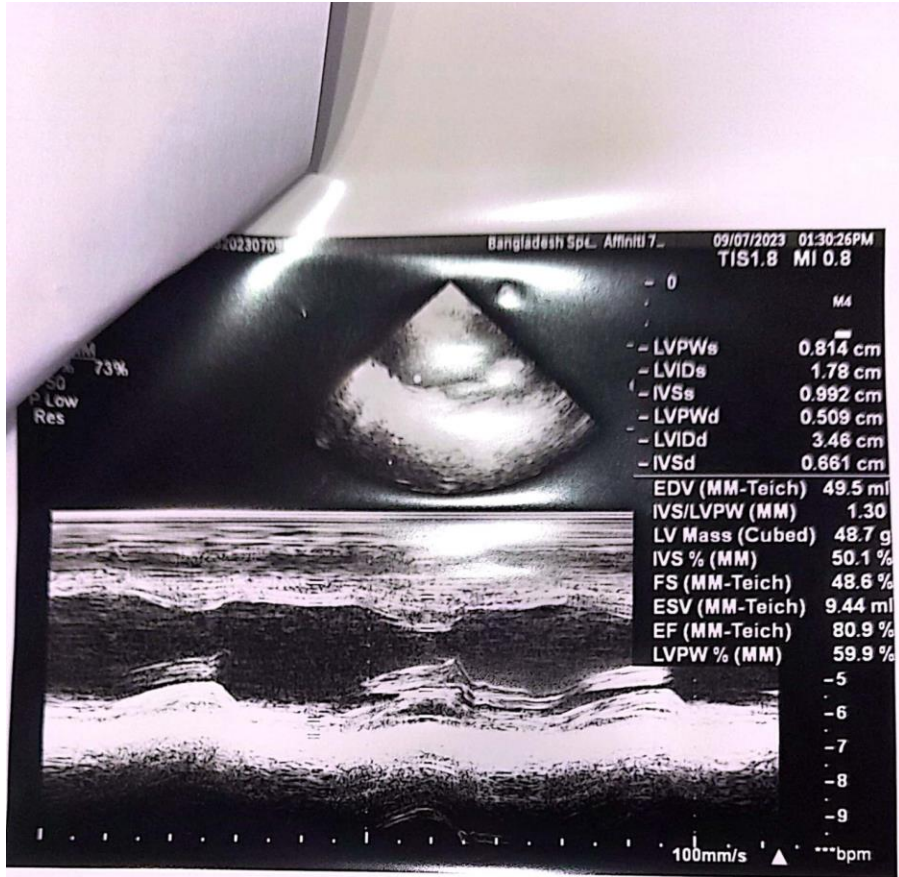
MBBS, FCPS (Paed), FSCAI

Interventional Pediatric Cardiologist & Intensivist

Founder & President Congenital Heart Desk Group & Foundation.

Founder & President Bangladesh Society of Adult Congenital Heart Disease (BSACHD).

BANGLADESH SPECIALIZED HOSPITAL LTD.



২৪ ঘণ্টা
 কাস্টমার কেয়ার
 ডিউটি ম্যানাজার
 জরুরী এম্বুলেন্স সার্ভিস

০১৩১৩ ৭৭৭ ৫০০
 ০১৩১৩ ৭৭৭ ৬০০
 ০১৩১৩ ৭৭৭ ৯৯৯

বাংলাদেশ স্পেশালাইজড হাসপিটাল-এ প্রতি শুক্রবা
 রকদের চেম্বার ও পরীক্ষা নিরীক্ষার বিভাগ
 বাংলাদেশ স্পেশালাইজড হাসপিটাল
 রকদের উপস্থিতি।
 সময়ে সকল
 করতে

