

ডা. তৌহিদুল হাসান নাহিদ

এম.বি.বি.এস, বিসিএস (যাছা)

বিঃমর্ডিনি রেজি নং: A-১০৫১০

জেনারেল ফিজিশিয়ান



ডাক্তারখানা

(GENERAL PHYSICIAN CENTER)

নওদাপাড়া শাখা, গ্রাইমরি স্কুলের দক্ষিণের মাঝে, বিমানবন্দর রোড, রাজশাহী।

ডা. রুবাইয়াত বিথী

এম.বি.বি.এস, বিসিএস (যাছা)

বিঃমর্ডিনি রেজি নং: A-১০৫১০

জেনারেল ফিজিশিয়ান

Name :

Mustany

Age : 23 yrs . Sex :

Wt :

Date : 26/10/22

C/C:

ঋ

Tab Mensil- N  
2+0+0 → ৭দিন

স্মৃতিক ২৩তম পরে

O/E:

Tab Mensil- N  
2+0+0 DS - D25 ৬মাসে

Advice:

Rubayat

26/10/22

ডেখার :

নওদাপাড়া, গ্রাইমরি স্কুলের দক্ষিণের মাঝে

বিমানবন্দর রোড, রাজশাহী।

রোগী দেখার সময় :

সন্ধ্যা: ৭টা থেকে সন্ধ্যা: ৮টা, বিকাল: ৪টা থেকে সন্ধ্যা: ৬টা।

(চক্রবর্তী ব্যতীত)

সিটিফোন নং: ০১৭৯১-০৪৪ ৪৪৪

দিন / মাস পর আসবেন। \* বিঃমর্ডিনি পরবর্তী সাক্ষাৎের সময় ব্যবস্থাপত্র সাথে নিয়ে আসবেন।



# রাজশাহী মেডিকেল কলেজ হাসপাতাল

রেডিওলজী এবং ইমেজিং বিভাগ  
রাজশাহী।

## আল্ট্রাসোনোগ্রাফি রিপোর্ট

রেজিঃ নং.....

তারিখ :.....

রুগীর নাম :.....

বয়স :..... Oct. 25, 22

23 Yrs.

প্রেরণকারী চিকিৎসক/ সার্জন :.....

Mustari

USG OF W/A

পরীক্ষা :.....

- LIVER : Normal in size. Parenchymal echogenicity is mildly increased. No focal lesion is seen.
- GALL BLADDER : Normal in size. Wall thickness is normal. No echogenic structure soft tissue mass is seen within gall bladder lumen.
- BILIARY TREE : Biliary tree are not dilated.
- PANCREAS : Normal in size.
- SPLEEN : Normal in size and parenchymal echotexture is homogenous.
- KIDNEYS : Both kidneys are normal in size. Both kidneys cortical echogenicity are normal. No echogenic structure or hydronephrotic change is seen.
- URETERS : Not visualized.
- URINARY BLADDER : Well filled and regular in outline. No echogenic structure or soft tissue mass is seen.
- UTERUS : Normal in size and anteverted in position. Myometrial echotexture is homogenous. Endometrial echo is normal. Cervix appear normal.
- ADNEXA : Both ovaries are enlarged in size (Right ovary is measuring about 12.8 cc and left ovary is measuring about 13.2cc) containing multiple tiny follicles arranged in the periphery.

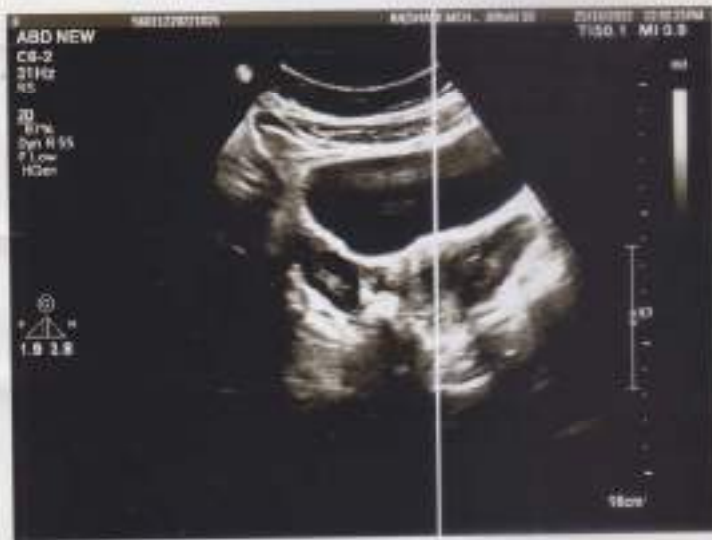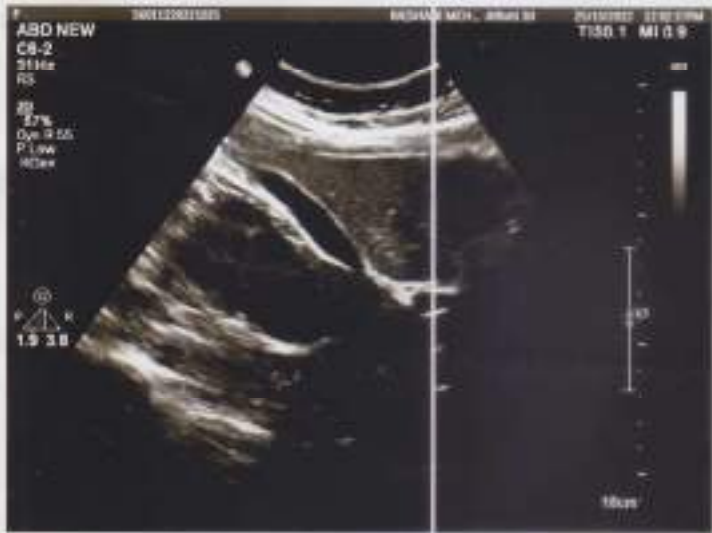IMPRESSION : Mild fatty change in liver.  
Polycystic ovarian disease.

Dr. S.M. Hedayetul Islam(Sag  
MBBS MCh PS  
(Radiologist)  
Rajshahi Medical College Hospital,  
Rajshahi.

DR. NASHID MHR  
MBBS BCS MD  
JUNIOR CONSULTANT  
RADIOLOGIST  
Radiology & Imaging Department  
Rajshahi Medical College Hospital, Rajshahi.

DR. MD. HUSNAIDN ZUBERY  
MBBS MCh Radiology & Imaging (RSMHS)  
Radiologist (Perovradiology)  
MEDICAL OFFICER  
Radiology & Imaging Department  
Rajshahi Medical College Hospital, Rajshahi.

RADIOLOGIST/MEDICAL OFFICER  
Radiology & Imaging Department  
Rajshahi Medical College  
Hospital, Rajshahi.



# ডা. রুবাইয়াত বিথী

এমবিবিএস, বিসিএস (স্বাস্থ্য)  
ডিএমইউ (আপ্টোসনোগ্রাফি)  
এফসিপিএস (শেষপর্ব), এমএস (ফেইজ-বি)  
গাইনি অ্যান্ড অবস  
রাজশাহী মেডিকেল কলেজ হাসপাতাল  
বিএমডিসি রেজিঃ A-৭২৫৯৫



## ডাক্তারখানা

(General Physician & Consultation Center)

# Dr. Rubayat Bithy

MBBS, BCS (Health)  
DMU (Ultrasonography)  
FCPS ( Final Part), MS (Phase-B)  
Gynae & Obs  
Rajshahi Medical College Hospital  
BM&DC Reg: A-72595

নাম: Mustany      বয়স:      ওমান:      তারিখ: 10.08.22

C/C:  
Tinea Versicolor.

Rx

Tab Indud 250mg  
← 0+0+0 → ৩গুণ

O/E:

1  
Rubayat  
10.08.22

O/H:

Advice:

চেখার:  
গ্রাইমারী স্কলের দক্ষিণের মার্কেটের ২য় তলা,  
বিমানবন্দর রোড, নওদাপাড়া, রাজশাহী।  
রোগী দেখার সময়:  
বিকাল ৪টা থেকে রাত ৯টা  
(সপ্তমবার বন্ধ)  
স্বাযোগ: ০১৭৯১-৩৪৪৪৪৪

.....সিনামলে পরে আসবেন। \* পুরাতন রোগক্রিপশন ও ঔষধ সঙ্গে আনবেন।





# পপুলার ডায়াগনস্টিক সেন্টার লিঃ POPULAR DIAGNOSTIC CENTRE LTD.


Rajshahi Branch : Chowdhury Tower, B-474, Chowdhury Lane, Laxmipur, Rajshahi, Hotline : 09613787811, 09666787811  
Head Office : House # 16, Road # 2, Diamond Dhaka, Hotline : 09613787811, 09666787811, Email : info@popularadiagnostic.com, Web : www.popularadiagnostic.com

## Semen Analysis Report

ID No : **RJ203882** Date Received: 09/08/2022 Date Delivered: 09/08/2022  
Patient's Name : **MD. DOLLAR** Age: 25 Year(s) Sex: Male  
Refd. By : **DR. TOWHID HASAN NAHID, MBBS, BCS(HEALTH0, MCPS, DMU.**  
Specimen : **Semen**

### LABORATORY REPORT

Test	Result
Method of Collection	Masturbation.
Time of Collection	1:35 PM
Time of Examination	2:05 PM
<b>Physical Exam</b>	
Amount	05 ml
Consistency	Viscid.
Color	Milky White.
Reaction	Alkaline.
<b>Microscopic Exam.</b>	
Total Count of Spermatozoa	12 Million/ml
Motility	About 05% of spermatozoa are motile and show forward straight progressive movement. Remaining are non motile.
Morphology	Among the motile spermatozoa 20% are healthy(Head, Neck,body and tail) and remaining are abnormal.
<b>Others</b>	
Pus Cells	Nil.
Epithelial Cells	2-3/H.P.F
RBC	Nil.
Round Cell	Present(+)
Comment	A case of Oligozoospermia.

Prepared by 

  
**Dr. Samia Naz**  
MBBS, MD (Path)  
Associate Professor  
Consultant Pathologist



BANGLADESH ATOMIC ENERGY COMMISSION

**Institute of Nuclear Medicine & Allied Sciences (INMAS)**

P.O. Box No.- 35, Rajshahi-6000

Tel : 0721-773933; 773233

E-mail: inmas\_raj@yahoo.com

website: www.inmas-rajshahi.org

Reg. No. 0612-0044

Date 12-Jun-22

Name of Patient Mustary Age 23 Yrs. Sex Female

Referred by Dr. Rubayat Bithy

Ultrasonogram of TVS

**REPORT**

**TVS: (Days - 12)**

\*\*Uterus is normal in size.

Anteverted in position.

Myometrium is homogenous.

**Three layer endometrial echo is seen, measuring about 05 mm in its tissue thickness.**

\*\*Both ovaries are normal in size and position.

**There are several healthy follicles seen in each ovarian parenchyma.**

**Dominant follicles of about 15 mm, 11 mm and 10 mm in diameter noted in left ovarian parenchyma.**

**Two more dominant follicles of about 11 mm and 10 mm in diameter also noted in right ovarian parenchyma.**

Rest of the follicles not more than 08 mm in diameter in either ovary.

\*\*No free fluid collection is seen in pouch of Douglas.

**IMPRESSION: 1. Normal uterus with proliferative endometrium.**

**2. Bilateral normal ovaries containing healthy follicles with dominant follicles in both ovarian parenchyma.**

Printed by: Bayezid Rafshan

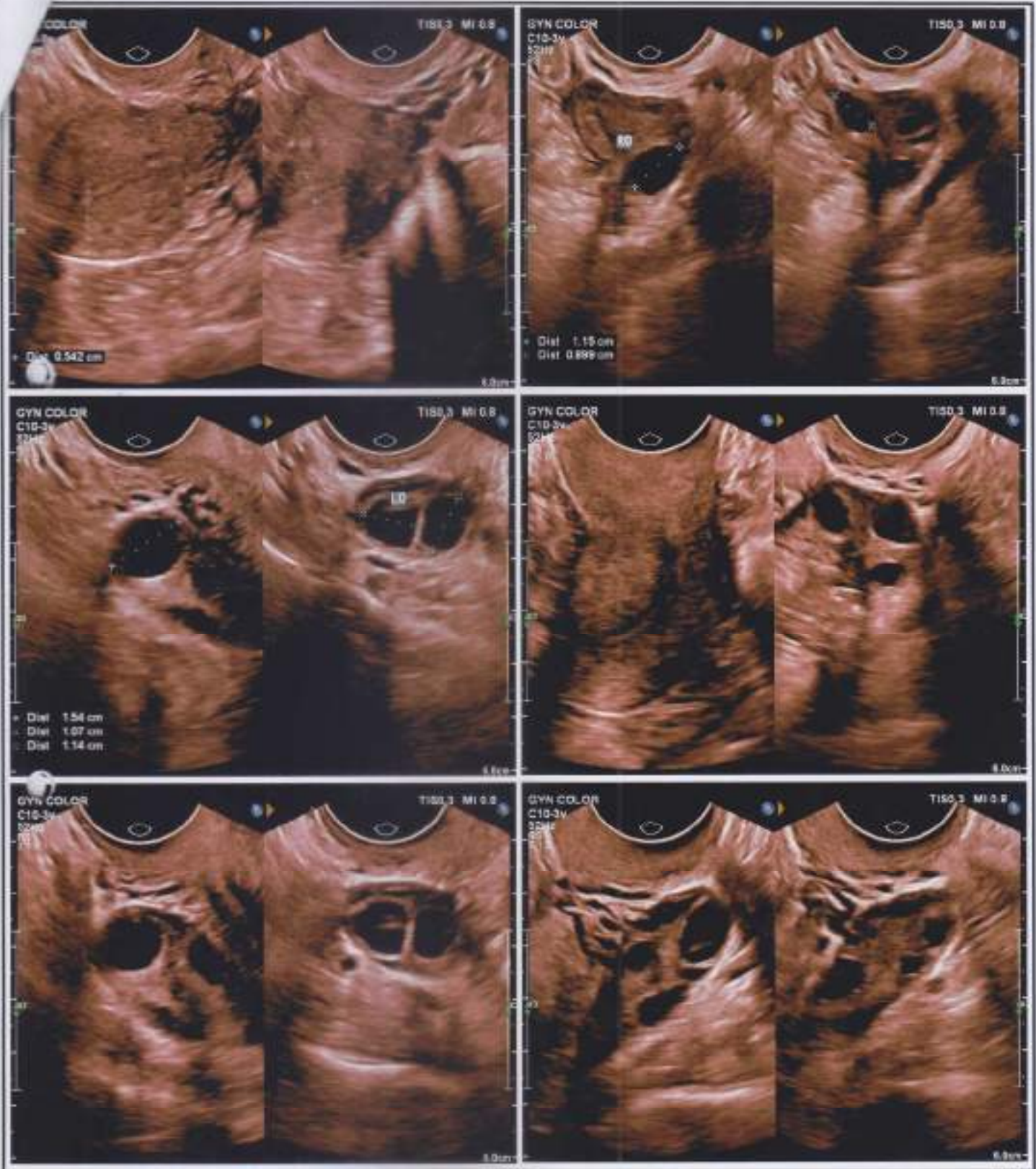
Counter Signature

Dr. Nasrin Begum (Dz)  
MBBS, DMU (Dhaka)  
MEXT Fellow  
Principal Medical Officer (P.M.O.)  
INMAS, Rajshahi



INMAS-RAJSHAHI  
Rajshahi Medical Campus, Laxmipur, Rajshahi

es





BANGLADESH ATOMIC ENERGY COMMISSION  
**Institute of Nuclear Medicine & Allied Sciences (INMAS)**

P.O. Box No.- 35, Rajshahi-6000  
 Tel : 0721-773933; 773233  
 E-mail: inmas\_raj@yahoo.com  
 website: www.inmas-rajshahi.org

Reg. No 220514-0016

Date ..... 14-May-22

Name of Patient ..... Mustary ..... Age 23 Yrs. Sex ..... Female.  
 Referred by ..... Dr. Rubayat Bithy.  
 Ultrasonogram of ..... TVS

**REPORT**

**TVS: (Days - 13)**

\*\*Uterus is measuring about 7.4 x 3.0 x 3.9 cm (LxAPxT).  
 Cervix is measuring about 2.8 cm in its antero-posterior diameter.  
**Linear fluid collection noted within the cervical canal, Os is open.**  
 Anteverted in position.  
 Myometrium is homogenous.  
**Three layer endometrial echo is seen, measuring about 06 mm in its tissue thickness.**

\*\*Both ovaries are prominent.  
 There are several healthy follicles seen in each ovarian parenchyma.  
 Dominant follicles of about 21 mm and 20 mm in diameter noted in left ovarian parenchyma.  
 One more dominant follicle of about 20 mm in diameter also noted in right ovarian parenchyma.  
 Rest of the follicles not more than 09 mm in diameter in either ovary.

\*\*Small amount of free fluid collection seen in pouch of Douglas.

**IMPRESSION:**

1. Normal uterus with proliferative endometrium and linear cervical collection.
2. Bilateral prominent ovaries containing healthy follicles with dominant follicles in both ovarian parenchyma.
3. Small free fluid in lower abdomen.

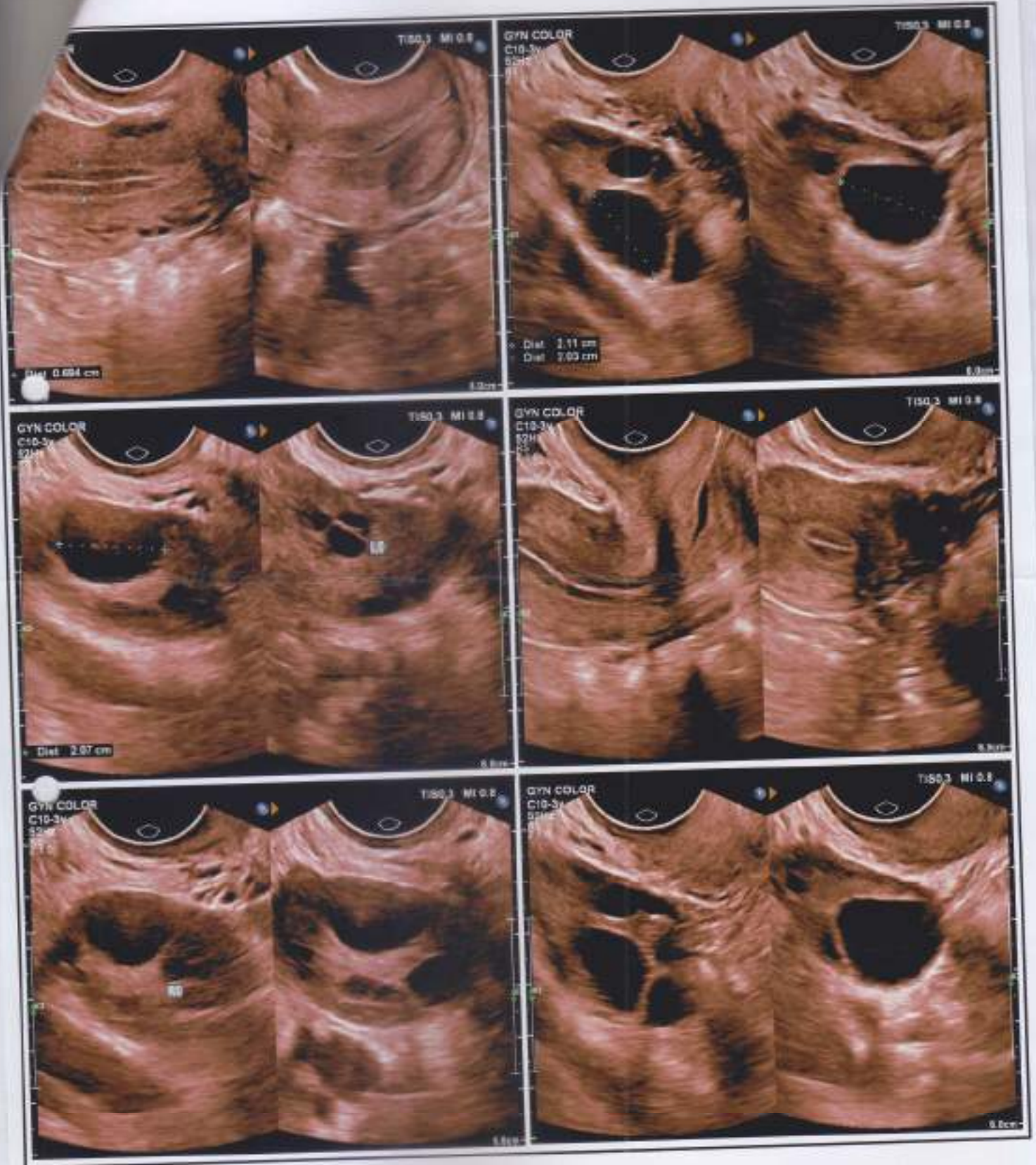
Printed by: Bayejid Rafshan

Counter Signature

*[Signature]*  
 Dr. Nasrin Begum (Laz)  
 MBBS, DMU (Dhaka)  
 MEXT Fellow (Japan)  
 Principal Medical Officer (PMO)  
 INMAS  
 Signature



INMAS-RAJSHAHI  
Rajshahi Medical Campus, Laxmipur, Rajshahi





101

BANGLADESH ATOMIC ENERGY COMMISSION  
**Institute of Nuclear Medicine & Allied Sciences (INMAS)**

P.O. Box No.- 35, Rajshahi-6000

Tel : 0721-773933; 773233

E-mail: inmas\_raj@yahoo.com

website: www.inmas-rajshahi.org

Reg. No. 220222-0101

Date 22-Feb-22

Name of Patient Mustary Rahman Age 23 Yrs. Sex Female

Referred by Dr. Rubaiyet Bithi

Ultrasonogram of TVS

**REPORT**

**TVS: (Days - 12)**

- \*\*Uterus is measuring about 7.3 x 3.4 x 3.5 cm (LxAPxT).  
Cervix is measuring about 2.5 cm in its antero-posterior diameter,  
**linear fluid collection noted within the cervical canal, Os is closed.**  
Anteverted in position.  
Myometrium is homogenous.  
**Three layer endometrial echo is seen, measuring about 05 mm in its tissue thickness.**
- \*\*Both ovaries are prominent.  
There are multiple follicles seen in each ovarian parenchyma.  
**Dominant follicle of about 11 mm in diameter noted in right ovarian parenchyma.**  
Rest of the follicles not more than 09 mm in diameter in either ovary.
- \*\*Small amount of free fluid collection seen in pouch of Douglas.

- IMPRESSION:**
1. Normal uterus with proliferative endometrium and linear cervical collection.
  2. Bilateral prominent ovaries containing dominant follicle in right ovarian parenchyma.
  3. Small free fluid in lower abdomen.

Printed by: Bayejid Rafshan

Counter Signature

*Na*  
Dr. Nasrin Begum (Laz)  
MBBS, DMU (Dhaka)  
MEXT Fellow (Japan)  
Principal Medical Officer (SMO)  
INMAS, Rajshahi





# লাইফ সাইন ল্যাব Life Sign Lab

মেডিকেল কলেজ গেটের বিপরীতে সিপাইগাড়া, রাজশাহী-৬০০০  
ফোন: ০২৪৭-৮১২২২৮ মোবাইল: ০১৭৪৫-২২০৪৫৪

**Id No** : 08  
**Patient's Name** : Mustary Rahman.  
**Specimen** : Blood  
**Doctor Name** : Dr.Rubayet Bithi.MBBS.BCS.FCPs.


**Date** : 28-Oct-2021  
**Age** : 23

**D.Date** : 28-Oct-2021  
**Gender** : Female

## Haematology Report

(Relevant estimations were carried out by Mytic-One Auto Haematology Analyzer & checked manually)


Parameter Name	Results	Reference Range
<b>Hemoglobin (Hb)</b>	10.3 gm/dl	M:13-16, F:11.5-16.5 g/dl
<b>ESR(Westergreen)</b>	40 mm/1st hr	Male:0-10, F:0-20 mm/1st hr.
<b>Total WBC Count(TC)</b>	6,000 /cumm	4,000 - 11,000/cumm
Neutrophils	59 %	(40-75)%
Lymphocytes	33 %	(20-45)%
Monocytes	04 %	(02-10)%
Eosinophils	04 %	(01-06)%
Basophils	00 %	(00-01) %
Total Cr. Eosinophils	240 /cumm	50-450/cumm
<b>Total RBC Count</b>	4.70 m/ul	M: 4.5-6.5, F:3.8-5.8 m/ul
HCT/PCV	36.2 %	M: 40-54%, F:37-47%
MCV	77.0 fl	76 - 94 fl
MCH	26.2 pg	27 - 32 pg
MCHC	34.0 g/dL	29 - 34 g/dL
RDW	15.4 %	11 - 16 %
Bleeding Time(BT)		02 - 07 Min
Clotting Time(CT)		05 - 11 Min
<b>Total Platelete Count (PC)</b>	3,21,000 /cumm	150,000-450,000/cumm
MPV	7.4 fl	7.0 - 11.0 fl
PCT	0.166 %	0.1 - 0.4 %
PDW	14.3 fl	35 - 56 fl



WBC CURVE



RBC CURVE



PLT CURVE

*Fae*  
28-10-21  
**Dr. Kh.Faisal Alam**  
MBBS, M.Phil. Ph.D  
Associate Professor, Microbiology  
Rajshahi Medical College.

সেবা প্রদানের সময় : সকাল ৮টা থেকে রাত্রি ১০টা পর্যন্ত





# লাইফ সাইন Life Sign Lab

মেডিকেল কলেজ গেটের বিপরীতে সিপাইপাড়া, রাজশাহী-১০০০  
ফোন: ০২৪৭-৮২২২২৮ মোবাইল: ০১৭৪৪-২২০৪৪৪


No.	08	Date:	28-Oct-21
Name of Patient	Mustary Rahman	Age:	23 Yrs
Ref. by Prof./Dr.	Dr. Rubalyat Bithi, MBBS . BCS.		

## Prolactin (Elisa) Method

Test	Result	Normal Ranges
Serum Prolactin	13.20 ng/ml	Male : 1.8-17 ng/ml Female : Non pregnant 1.2-19.5 ng/ml Postmenopausal 1.5-18.5 ng/ml

N.B.: Test is Done by (Thermo Scientific™ Multiscan™) USA, ELISA Method.



  
Prof. Dr. Md. Obaidulla Ibne Ali  
MBBS, M. Phil  
Professor & Head  
Department Of Physiology  
Rajshahi Medical College

সেবা প্রদানের সময় : সকাল ৮টা থেকে রাত্রি ১০টা পর্যন্ত

# ডাঃ ফাতেমা সিদ্দিকা

এম বি বি এস; ডি জি ও; এফ সি সি এস (পাইনী)  
 স্ত্রী ও প্রসূতি রোগ বিশেষজ্ঞ ও সার্জন  
 ইনফার্টিলিটি বিশেষজ্ঞ ও ল্যাপারোস্কপিক সার্জন  
 এক্স সহযোগী অধ্যাপিকা ও বিভাগীয় প্রধান (অবঃ)  
 পাইনী এন্ড অবস বিভাগ  
 আই.বি.এম.সি.এইচ, রাজশাহী।



ফোন : ০৭২১-৭৭২৫৪৩

# Dr. Fatema Siddiqua

MBBS, DGO, FCPS (Gynae)  
 Obstetrics & Gynaecologist  
 Infertility Specialist and Laparoscopic Surgeon  
 Ex Associate Professor & Head of the Department (Ex.)  
 Gynae & Obstetrics  
 IEMCH, Rajshahi.

Name: মুন্সারী Age: ২২ বছর Date: 12.12.20  
 Address: বড়বাগান Blood Group: "Ove"  
 Vaccine: Completed

C/C

- pt seeking for child.

① Tab. Letrol 2.5mg  
2+0+2 = 4 দিন  
 মাসিকের ৩য় দিন থেকে খেতে হবে। - ২ গ্রাম

② Tab. Alestor (5mg)  
1+0+1 = 2 দিন  
 মাসিকের ১৬ তম দিন থেকে খাবেন - ৬ গ্রাম

③ Metfo - 850mg  
২+০+২ = ৪ গ্রাম খাওয়ার পরে।

④ Yamadin- 20mg  
২+০+২ = ৪ গ্রাম খাওয়ার ২০মিঃ আগে

⑤ Inj. Proficient 500 IU  
1 amp মাসিক পেশীতে  
মাসিকের ১২ তম দিনে। - ৬ গ্রাম

⑥ Inj: Magnacent (150 IU)

2amp 1m মাসিকের  
৭ম, ১১ম ও ২১ তম দিনে নিতে  
একত্র - ৬ গ্রাম

O/H

Married for 4 yrs

Para - (NVD- ) / (C/S- )

ALC -

Abortion -

MR -

Gravida

C/H -

M/H

M/c Regular

M/P

LMP- 30.11.20

Wt- 67 kg

BP-

P/V

Cx-

Uterus-

Adv: Tvs of Lower abdomen  
(মাসিকের ১-২তম দিনে করবেন।)

0.2.20

মাসিকের ২য় দিন  
১৫ ২০

ফাতেমা সিদ্দিকা  
22-22-

# মাদারল্যান্ড ইন্ফার্টিলিটি সেন্টার এন্ড হাসপাতাল

ইব্রাহিম প্লাজা (জি.পি.ও'র সামনে) লক্ষ্মীপুর গেটের রোড, রাজশাহী  
ফোন: ০৭২১-৭৭৫২৬৬



# Motherland Infertility Center and Hospital

Ibrahim Plaza, Opposite of GPO, Laxmipur, Rajshahi.  
Phone: 0721-775266

Patients Name: মুন্সারী

Ref:

Age: 22 Years

Sex:

Date:

LMP:

## TRANSVAGINAL ULTRASOUND FOLLICULAR STUDY

Date	Day	Endometrium	Left Ovary	Rt Ovary	Remark
14.09.20	D <sub>12</sub>	7mm	20mm follicle	FA	
12.12.20	D <sub>13</sub>	7mm	37mm follicle	F-FA	
07.12.20	D <sub>2</sub>	Uterus not size cavity emp.	Normal	Normal	

Date	Day	Endometrium	Left Ovary	Rt Ovary	Remark
03.01.21	D <sub>12</sub>				

DR. FATEMA SIDDIQUA  
MBBS, DGO, FCPS  
SENIOR CONSULTANT  
MOTHERLAND INFERTILITY  
CENTER AND HOSPITAL, RAJSHAHI.

DOCTOR

24 HOURS SERVICE THE HOSPITAL NEVER SLEEPS



D2 = FSH - 7.24 mlU/ml

# ডাঃ ফাতেমা সিদ্দিকা

এম বি বি এস; ডি ডি ও; এক সি পি এস (পাইনী)  
স্ত্রী ও প্রসূতি রোগ বিশেষজ্ঞ ও সার্জন  
ইনফার্টিলিটি বিশেষজ্ঞ ও ল্যাপারোস্কপিক সার্জন  
সহযোগী অধ্যাপিকা ও বিভাগীয় প্রধান (অবঃ)  
পাইনী এন্ড অবস বিভাগ  
আই.বি.এম.সি.এইচ. রাজশাহী।



# Dr. Fatema Siddiqua

MBBS, DGO, FCPS (Gynae)  
Obstetrics & Gynaecologist  
Infertility Specialist and Laparoscopic Surgeon  
Associate Professor & Head of the Department (Ex.)  
Gynae & Obstetrics  
IBMCH, Rajshahi.

ফোন : ০৭২১-৭৭২৫৪৩

Name: সুমতী  
Address: বড়বঙ্গাম

Age: 20 বছর

Date: 22.08.20  
Blood Group: O+ve  
Vaccine: Completed

IC  
Irregular menstruation,  
Pt seeking for a child.

① Azexia 50mg  
০১০১ - ৫মাস

O/H  
Married for 4 yrs  
Para - (NVD- ) / (C/S- )  
ALC -

② Tab. Letrol 2.5mg  
2 0 2 - ৫ দিন  
মাসিকের ৩য় দিন থেকে খেতে হবে। - ৫মাস

Abortion -  
MR -  
Gravida

③ Norethin  
০১০১ - ৭দিন

C/H -

④ Tab. Alestor (5mg)  
১ + ০ + ১ = ১০ দিন  
মাসিকের ১৬ তম দিন থেকে খালে - ৫মাস

M/H

M/c Irregular  
M/P 6 day  
LMP- 29.06.20

⑤ Meflo - ৪ ৫০mg  
০১০১ - ৭দিন  
০১০১ - ৫মাস

Wt- 69kg

BP- 120/80mm

P/V

Cx-

Uterus-

মাসিকের ২য় দিন  
⑧ F, L, P, T  
RBS

⑥ Yamadin - 20mg  
০১০১ - ৫মাস  
বাণ্যার ২০মিঃ আগে

ঢেংয়ার : মাদাক্যান্ড ইনফার্টিলিটি সেন্টার এন্ড হাসপাতাল, ইয়াহিমি গ্রাঞ্জা (জি.পি.ও'র নামনে) লক্ষীপুর মেটর রোড, রাজশাহী

ফোন: ০৭২১-৭৭৫২৬৬, ০৭২১-৭৭২৫৪৩

সময় : সকাল ১০টা হইতে সন্ধ্যা ৬টা

তত্ত্বাবধায় ও মঙ্গলবার বন্ধ

ফাতেমা সিদ্দিকা  
22-08-20