

অধ্যাপক ডাঃ মুহম্মদ সিরাজ-উল-ইসলাম
এমবিবিএস, এমএস (অর্থো)
পরিচালক ও অধ্যাপক (অবঃ)
হাড় জোড়া, বাত, পঙ্গু রোগ বিশেষজ্ঞ ও সার্জন
জাতীয় অর্থোপেডিক (পঙ্গু) হাসপাতাল ও পুনর্বাসন প্রতিষ্ঠান

Prof. Dr. Md. Siraj-ul-Islam
MBBS, MS (Ortho.)
Professor Cum Director (Ex)
Orthopaedic & Trauma Surgeon
National Institute of Trauma &
Orthopaedic Rehabilitation (NITOR)
BMDC Reg. No. : 5816

Name: Mr. Mijanur Rahman

Age: 53 years

Date: 22/06/2022

Chief Complaint:

- Pain in both Knees & Ankles
- Occasional pain in both wrist

On Examinations:

- No effusion
- knees movement restricted

Comorbidities:

- DM
Controlled
- HTN

Investigation:

- X-Ray shows:OA patellofemoral

Rx,

1. Cap. Reumacap 25 mg ১ + ০ + ১ টি	খাওয়ার পরে, ব্যথা হলে খাবেন, ১০ দিন শরীর ফুলে গেলে, বুক জ্বালা পেট ব্যথা, কালো বা পাতলা পায়খানা হলে বন্ধ করবেন।
2. Tab. Pantonix 40 mg ১ + ০ + ১ টি	খাওয়ার আগে ১০ দিন
3. Tab. Beklo 5 mg ১ + ০ + ১ টি	খাওয়ার পরে ১ মাস
4. Tab. Joinix TS ১ + ০ + ১ টি	খাওয়ার পরে ১ মাস
5. Tab. Marincal-D ০ + ১ + ০ টি	খাওয়ার পরে ১ মাস

Advices:

- নিচে বসবেন না
- হাই কমেড বা চেয়ার কমেড ব্যবহার করবেন
- সিড়ি দিয়ে ওঠানামা কম করবেন
- হাঁটু ভাঁজ করে কাজ করবেন না
- পা ঝুলিয়ে রাখবেন না
- Quad exercise শেখানো মতো রোজ ৩০-৪৫ মিনিট

Follow-up:

সিরিয়ালের জন্য ১০৬১৫ অথবা ০৯৬১০০১০৬১৫ নাম্বারে যোগাযোগ করবেন।, রিপোর্ট নিয়ে আসবেন



Signature



চেষ্টার : ইবনে সিনা ডায়াগনোস্টিক এন্ড ইমেজিং সেন্টার, বাড়ি নং-৪৮, রোড নং- ৯/এ, ধানমন্ডি, সাতমসজিদ রোড, ঢাকা-১২০৯।
সিরিয়ালের জন্য হটলাইন : ১০৬১৫, ০৯৬১০০১০৬১৫, ফোন : ৪৮১১৫২৭০-২, ৪৮১১৪০৪০-১, Web : www.ibnsinatrust.com
রোগী দেখার সময় : সকাল ১১টা থেকে দুপুর ২টা ও সন্ধ্যা ৬টা - রাত ৯টা (শুক্রবার ও সরকারী ছুটির দিন বন্ধ)

Powered by: DoctorKoi SMART

ডাঃ আলী ফয়সাল (লিটন)



Dr. Md. Ali Faisal (Liton)

MBBS, MS (Ortho)
 Fellowship in Arthroscopy & Arthroplasty (Korea)
 Fellowship in Arthroscopy & Arthroplasty (India)
Bone, Joint & Spine Specialist
Associate Professor

এস, এমএস (অর্থো সার্জারী)
 শীপ ইন অর্থোকপি ও অর্থোপ্লাস্টি (কোরিয়া)
 শীপ ইন অর্থোকপি ও অর্থোপ্লাস্টি (ভারত)
কোড়া, বাতবাথা ও মেরুদন্ড বিশেষজ্ঞ
 সহযোগী অধ্যাপক
 অর্থোকপি এন্ড রিপ্লেসমেন্ট সার্জারী ইউনিট, অর্থোপেডিক বিভাগ
 বঙ্গবন্ধু শেখ মুজিব মেডিকেল বিশ্ববিদ্যালয়
 (পিজি হাসপাতাল), শাহবাগ, ঢাকা।

Arthroscopy & Replacement Surgery Unit, Dept. Of Orthopedics
 Bangabandhu Sheikh Mujib Medical University
 (PG Hospital), Shahbag, Dhaka

Name : Mr. Mizanur Rahman Age : 53y Date : 12/8/22

C/C

Pain in
 both knee
 O/E
 joint

gnosis

rice

both knee
 joint standing
 and walking
 severe pain

Plaster
 201

R

১) Tab Resemid 100mg
 1 to 1 মোকাবেলা

২) Cap Proglut 20mg
 1 to 1 ~~মকাবেলা~~

৩) Tab Kntend 1
 1 to 1

৪) Tab Arthroscint 5
 1 to 1

৫) Cap Proglut 50mg
 1 to 1 মোকাবেলা

২ টি
 ১০০০
 ১০০০
 ২০০০

২০০০

১) কী কী কী কী
 ২) কী কী কী কী
 ৩) কী কী কী কী
 ৪) কী কী কী কী

শেখ মুজিব মেডিকেল কলেজ হাসপাতাল
 ১২, বাড়ী নং-৮, সড়ক-২, ধানমন্ডি, ঢাকা
 ১২১৩ ৭৮৭৮০১

রোগী দেখার সময় :
 শুধুমাত্র শুক্রবার
 বিকাল ৫টা থেকে রাত ৮টা



পপুলার ডায়াগনস্টিক সেন্টার লিঃ POPULAR DIAGNOSTIC CENTRE LTD.

Head Office : House # 16, Road # 2, Dhanmondi R/A, Dhaka-1205
HOTLINE : 09613 787801, 09666787801, E-mail : info@populardiagnostic.com, Web : www.populardiagnostic.com

RADIOLOGY SERVICES

MRD No. :	11237082	RIS No. :	2233644
Patient Name :	Md. Mizanur Rahamn	Age/Gender :	53 Y/M
Referred By :	Asso. Prof. Dr. Md. Ali Faisal (Liton), MBBS, MS(Ortho).	Bed No/Ward :	OPD
Bill Date :	12/08/2022 8:17PM	Scan Date :	12/08/2022
Report Date :	13/08/2022 11:52AM	Report Status :	Final

Digital X-Ray of Lt. Knee Joint AP ,Lat. & skyline View (Standing Position)

Tiny Osteophytes are seen in upper end of tibia, lower end of femur

& in patella.

No bony injury, erosion, porosis and sclerosis seen.

Joint spaces are normal. Articular margins are smooth.

No soft tissue lesion is detected.

Impression:

Early sign of osteoarthritis – left knee joint.

Dr. Maj Mustafa Najib (Retd)
MBBS (DMC) MCPS(BD)
Radiologist

RADIOLOGY SERVICES

RD No. :	11237082	RIS No. :	2233644
Patient Name :	Md. Mizanur Rahamn	Age/Gender :	53 Y/M
Referred By :	Asso. Prof. Dr. Md. Ali Faisal (Liton). MBBS, MS(Ortho).	Bed No/Ward :	OPD
Referral Date :	12/08/2022 8:17PM	Scan Date :	12/08/2022
Report Date :	13/08/2022 11:55AM	Report Status :	Final

Digital X-Ray of Rt. Knee Joint AP, Lat & skyline View (Standing Position)

Tiny Osteophytes are seen in upper end of tibia, lower end of femur
& in patella.

No bony injury, erosion, porosis and sclerosis seen.

Joint spaces are normal. Articular margins are smooth.

No soft tissue lesion is detected.

Impression:

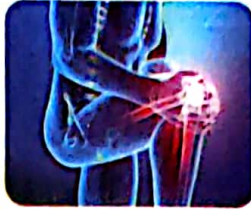Early sign of osteoarthritis –right knee joint.



Dr. Maj Mustafa Najib (Retd)
MBBS (DMC) MCPS(BD)
Radiologist

ডাঃ মোঃ হুমায়ুন কবীর

এম.বি.বি.এস (সিএমসি), বিসিএস (স্বাস্থ্য)
ডি.অর্থো (বিএসএমএমইউ)
অর্থোপেডিক এন্ড ট্রমা সার্জন
জাতীয় অর্থোপেডিক হাসপাতাল ও পুনর্বাসন প্রতিষ্ঠান
নিটোর (পল্লু হাসপাতাল)
শেরে বাংলা নগর, ঢাকা-১২০৭।



আর.এম. ডায়াগনস্টিক সেন্টার

মজিদ ম্যানসন (২য় তলা)
সার কারখানা আউট গেট, পলাশ, নরসিংদী।
মোবাইল :
০১৮১৫-১৫৪৯০৯, ০১৭৪১-১৭৫০৮১, ০১৮৮১-০৬৭৯২০

সাক্ষাতের সময়

শুক্রবার সকাল ১০টা থেকে বেলা ৩টা পর্যন্ত

Name: Mr. Mizanur Rahman Age: 37 Sex: M Date: 27/05/22

Left Pain at
both knee
DM +ve
HTN +ve

Rx

R
T46. Lindal-100
1-10-1-800
T46 Progut-20
1-10-1-400
1/1/1
Lindal

T46 Janiflax-40
1-10-1-200

Tab. Salost DR 35mg

প্রতি সপ্তাহের নির্দিষ্ট দিনে সকালে খুব থেকে উঠে
পানি পেটে ১ গ্রাম পানি দিয়ে ১ টা ট্যাবলেট
স্বাভাৱে পাবেন। উষ্ম বাতরার পর ১ পল্টা
পাবেন না এবং কোল কিছু পাবেন না

AMM

T46 Aspirin
1-10-1-200

T46 Coaxalce/20
1-10-1-200

Cep. D-blanite
1-10-1-200
100-1000

S. Cr creatinine : 0.98 mg/dl.
RA : Negative
S. Uric Acid : 5.31 mg/dl
S. TSH : 1.37 uIU/l
X-ray both
knee ok

*

দিন

মাস পর আসবেন এবং প্রেসক্রিপশন সঙ্গে আনবেন।

27/05/22



R.M. DIAGNOSTIC CENTRE

Computerized Diagnostic Complex

SARKARKHANA OUT-GATE, (MOJID MANTION 1ST FLOOR), PALASH, NARSINGDI.

Mobile : 01815-154909, 01817-514768, 01706-953253




PATIENT ID	: R. 197	REG. DATE	: 27/05/2022
PATIENT NAME	: MD .MIJANUR RAHMAN	AGE : 53YRS	Sex : MALE
REFERFD BY	: DR. HUMAYUN KABIR . MBBS. BCS.(H) D-ORTHO		
PARTS OF X-RAY	: BOTH KNEE JT B/V		

Radiological Findings:

Marginal osteophytes are noted at patella, tibia & femur.
Tibial spines are not spiky.
Medial tibio-femoral joint spaces are mildly reduced.
Soft tissue appears normal.

Comment: Osteoarthritis of both knee joints.


Dr. Nayema Rahman
MBBS, M.Phil (Radiology & Imaging.)
Assoc. Professor
BIRDEM