

ডাঃ মোঃ শহীদুল ইসলাম (সুগম)
এমবিবিএস, এফসিপিএস (সার্জারী), এমএস (ইউরোলজি)
এফএসিএস (আমেরিকা), এফআরসিএস (ইংল্যান্ড)
(কিডনি, মূত্রথলী, প্রস্টেট, মূত্রনালী, পুরুষ বন্ধ্যাত্ব ও
যৌনতন্ত্র বিশেষজ্ঞ ও সার্জন)
সহযোগী অধ্যাপক ও বিভাগীয় প্রধান, ইউরোলজি বিভাগ
রংপুর মেডিকেল কলেজ ও হাসপাতাল, রংপুর।

Dr. Md. Shahidul Islam (Sugom)
MBBS, FCPS (Surgery), MS (Urology)
FACS (USA), FRCS (Glasgow, UK)
(Kidney Bladder, Prostate, Urethra
Male infertility and Sex organ Specialist)
Associate Professor & Head, Dept. of Urology
Rangpur Medical College & Hospital, Rangpur
BMDC Reg. No A-28602

Name: Md. Mokbul Hossain
Referred By:

ID: 18022313

Age: 72 Y

Date: 18/02/2023
Visit date:

History

- Frequency of Micturition
- Nocturia
- Poor flow
- Incomplete voiding

Additional Informations

- DM
- Asthma

Physical Findings

- External Urethral Meatus - Normal

Investigation

- Urine RE - Pus-(1-2), RBC-(Nil), Alb-(Nil)
18-02-2023
- Uroflowmetry - Q- 3/1 ml/s, VV- 19 ml
18-02-2023
- USG of W/A - - PV- 46 ml,
12-02-2023
- RBS - 6.33 mmol/L
12-02-2023

Diagnosis

- Enlarged prostate with LUTS

Treatment Plan

- Medical Treatment

Rx,

1. CAP. MAXRIN 0.4 MG
0 + 0 + 1 টি

খাওয়ার পরে

চলবে


Advices

1. পানি প্রতিদিন ১ থেকে দেড় লিটার (৪-৬ গ্লাস)
2. এক বারে ১ গ্লাসের বেশি পানি খাবেন না
3. সন্ধ্যার পর থেকে তরল জাতীয় খাবার যেমনঃ- চা, কফি, ডাল, দুধ, ঘন্ট, শরবত, ড্রিকিংস ইত্যাদি খাবেন না।
4. সন্ধ্যার পর ১ গ্লাস এর বেশি পানি খাবেন না
5. ৪ ঘন্টা পর্যন্ত প্রসাব ধরে রাখার চেষ্টা করবেন
6. রমজান মাসে এই নিয়ম শিথিল থাকবে

ডাঃ মোঃ শহীদুল ইসলাম (সুগম)
এমবিবিএস, এফসিপিএস (সার্জারী), এমএস (ইউরোলজি)
এফএসিএস (আমেরিকা), এফআরসিএস (ইংল্যান্ড)
সহযোগী অধ্যাপক ও বিভাগীয় প্রধান, ইউরোলজি বিভাগ
রংপুর মেডিকেল কলেজ ও হাসপাতাল, রংপুর

*দিন/ সপ্তাহ / মাস পর আসবেন।

* পরবর্তী সাক্ষাতের সময় এক্স-রে ফিল্ম ও সকল রিপোর্ট সাথে আনবেন।

চেয়ার :  পপুলার ডায়াগনস্টিক সেন্টার লিঃ চেয়ার # ৭৭/১, রোড # ১, ধাপ, জেল রোড, রংপুর। হটলাইন : ০৯৬১৩৭৮৭৮১৩, ০৯৬৬৬৭৮৭৮১৩
সিরিয়ালের জন্য মোবাইল : ০১৭৯১-৮৭৩৯৩৮, ০১৮৫৮-৩০৩৯৯৬, ০১৭৫৪-৫৪৭০৯৭, রোগী দেখার সময় : বিকাল ৩.৩০টা থেকে রাত ৯টা, শুক্রবার বন্ধ।

Powered by: DoctorKai SMART



WELCOME DIAGNOSTIC

Customer Service
+88 01796-439 444

URINE ROUTINE EXAMINATION

Patient ID : 2590 Date : 18/02/2023 Print Date : 18/2/2023 8:49:14PM
Name : Mokbul Hossain Age : 72Yrs Gender : Male
Refd. By : Asso. Prof. Dr. Md. Shahidul Islam (Sugom), MBBS FCPS MS(Urologu) FACS,(USA)FRCS
Specimen : Urine Cabin : Mobile :

PHYSICAL EXAMINATION


Colour	Straw
Appearance	Clear
Sediment	Nil
Specific Gravity	Nil


CHEMICAL EXAMINATION

Albumin	Nil
Sugar	Nil
Reaction	Acidic
Excess of Phosphates	Nil

MICROSCOPIC EXAMINATION

Pus Cells	01-02 /HPF
Epithelial Cells	02- 04 /HPF
R.B.C	Nil
Granular Casts	Nil
Hyaline Casts	Nil
WBC Casts	Nil
Calcium-Oxalate	Nil
Triple Phosphate	Nil
Amorphous Phosphate	Nil
Spermatozoa	Nil
Others	Nil


Md. Manfuzer Morshed
Medical Technologist
Welcome Diagnostic, Rangpur
Reg. No:-699555
Checked By


Asst. Prof. Dr. M. A. Aziz (Rony)
MBBS, MD(Microbiology)
BCS(Health)
Department of microbiology
Rangpur Medical College, Rangpur.

Report printed by: lab

Dhap, Jail Road, 8 Tola Moshjid Moar, Rangpur. Phone: +88 01796-439 444. Email: welcomediagnostics444@gmail.com



WELCOME DIAGNOSTIC

Customer Service
+88 01796-439 444

UROFLOWMETRY REPORT

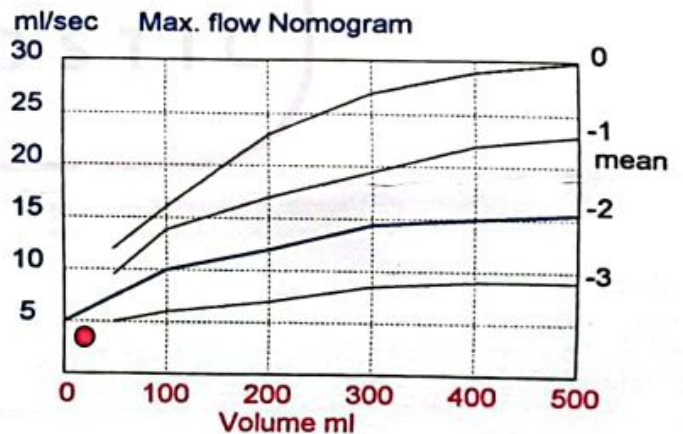
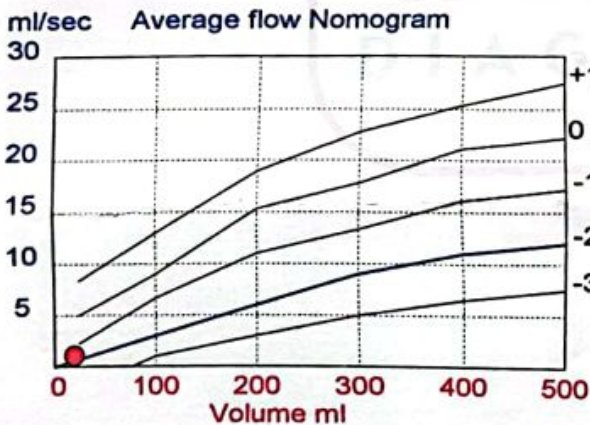
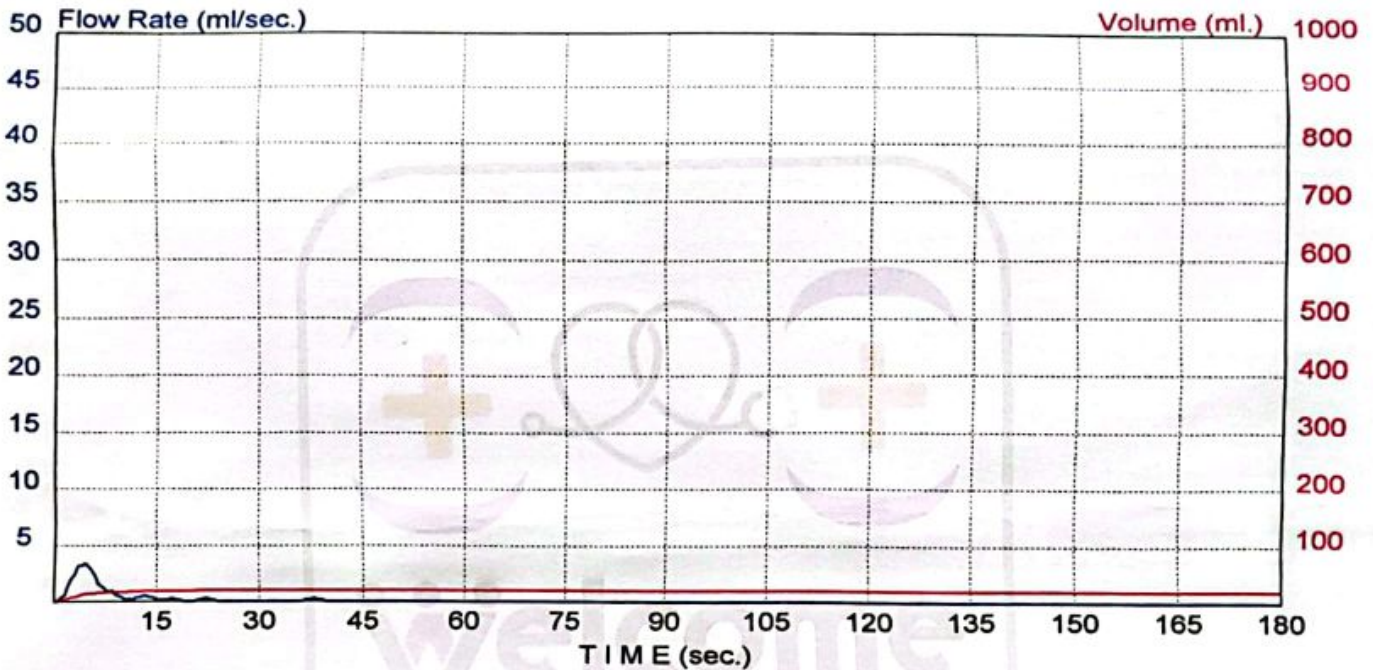
Ref. No: 2590
Name: Mokbul Hossain
Address:
Phone: 01718542946
Symptom:

Test No: 01

Date: 18/02/2023
Age: 72

Time: 07:48:38
Sex: Male

Referred by: Asso. Prof. Dr. Md. Shahidul Islam(Sugom) MBBS FCPS MS



CHARACTERISTICS

Voided Volume : 19.9 ml.
 Max. Flow Rate : 3.4 ml/sec.
 Computed Max Flow : 3.2 ml/sec.
 Average Flow Rate : 1.0 ml/sec.
 Computed Av. Flow : 1.1 ml/sec.

Voided Time : 19 secs.
 Flow Time : 19 secs.
 Time To Max : 4 secs.
 Delay Time : 0 secs.
 Interval Time : 1 secs.

Post Voiding Residual(PVR) : _____ ml

Ultrasonogram Report

Name of Patient	Mr. Mokbul Hossain	Age	65 Yrs
Referred by	Self		
USG of	Whole Abdomen	Date	12-Feb-23

Summary of findings:

Liver is normal in size and uniform. No focal lesion seen.

Gallbladder is normal in size & shape, no stone in it.

Wall is normal.

Biliary tree are not dilated.

CBD appears normal.

Pancreas appears normal.

Spleen is normal in size and uniform.

**Right Kidney is smaller in size with poor functioning status (bipolar length is 6.9 cm)
Cortico medullary differentiation is poor. Pelvicalyceal systems is not dilated.**

**Left kidney is normal in size (bipolar length is 10.3 cm) & shape & normal in position.
Cortico medullary differentiation is well. Pelvicalyceal systems is not dilated**

Urinary bladder is well filled & normal

Prostate is enlarged in size (Volume: 46 cc) & normal in shape & capsule is intact

**Comment : Enlarged prostate
Smaller poor functioning right kidney possibly congenital**

12-Feb-23

Dr. M. K .M. Maniruzzaman
MBBS, DMU
Trained in color Doppler & Vascular
ultrasound
Clinical Sonologist



2023-2-11 23:48:55

ID: 00012749

ID Card:

Name: MD MOKBUL

Age: 65

Weight(Kg):

Gender: Male

Height(cm):

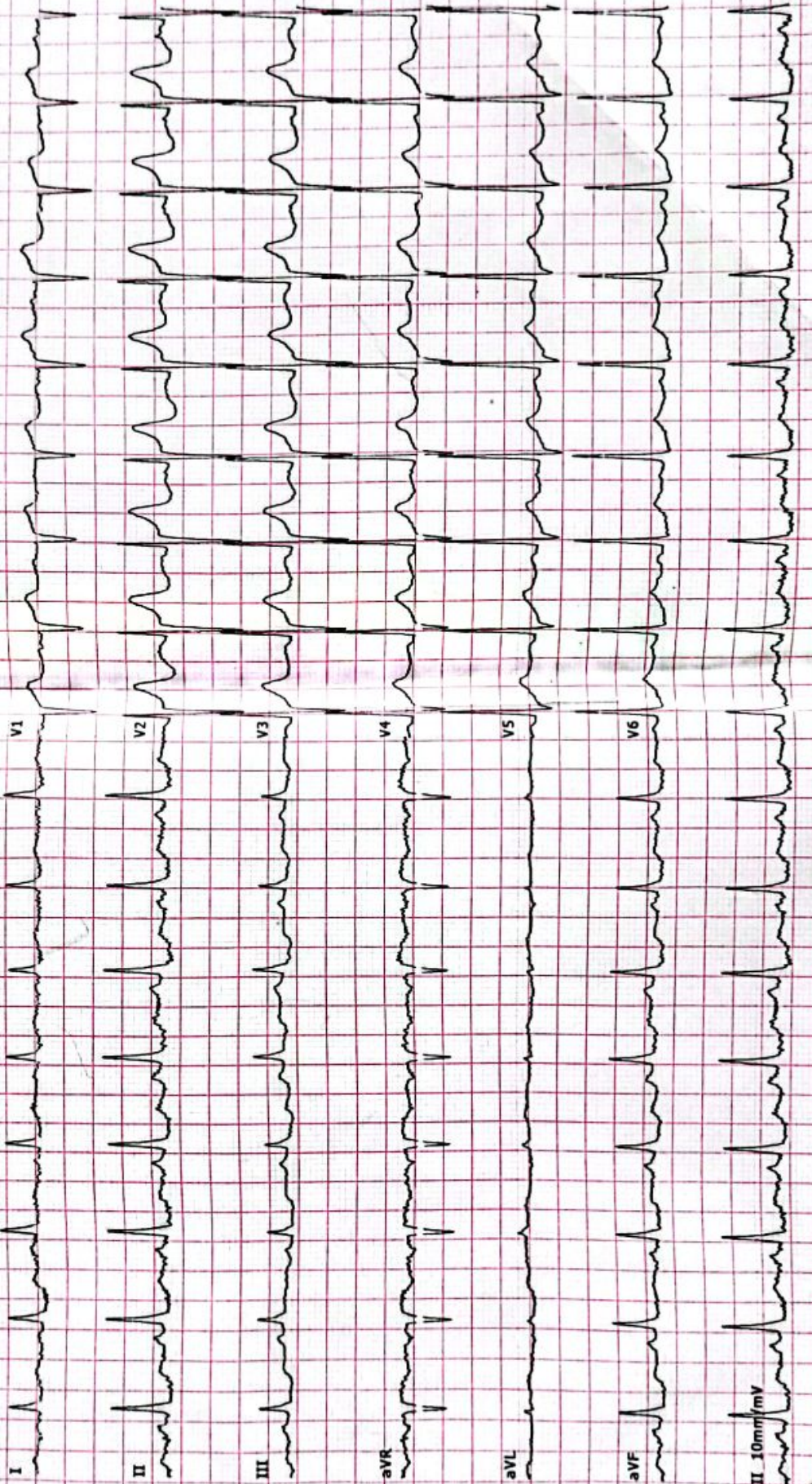
BP(mmHg):

HR.....bpm 101
 P-R.....ms 116
 Q-R-S.....ms 90
 QT/QTc.....ms 340/440
 P/QRS/T AXES.....deg 64/55/64
 RV5/SV1.....mV 1.59/0.71
 RV5+SV1.....mV 2.30

Report Confirmed by:

*The result must be confirmed by doctor!

<< Conclusion >>
 803 Sinus Tachycardia
 ** SUSPECTED ABNORMAL ECG **



II 10mm/mV

2.10mmx3.0