

Dr. Pradeepta Kumar Sethy

MD(Med), DM(Gastroenterology) PGI Chandigarh
 Fellow American College of Gastroenterology (FACG)
 Director - Dept of Gastroenterology



MEDICA Superspecialty Hospital
 caring for life

Out Patient Registration

"Please buy Genuine and Fair Priced Medicine from our 24-Hours OPD Pharmacy"
 Consultation Charges Paid will be valid for 7 days only

NAME	: Mrs. Moriam Begam	PRN	: 247150
DOB	: 10-05-1974 Age: 42 Yrs-	SEX	: Female
Department	: Gastroenterology	Visit Date	: 15-07-2016
Consultant Doctor	: Dr. Pradeepta K. Sethy / Dr. D. Bandyopadhyay	Visit No	: OP/1
Registration No.	:		
Referring Doctor	:		

- Pain Abdomen
- Chest Pain + Pain in the Back
- LBP.
- Pain in the sole of Feet (B/L)
- Bowels - Constipated
- No bleeding P/R
- Appetite ↓
- Sleep - Disturbed.

Wt -> 44.8 Kg
 BP -> 195/85 mmHg
 P -> 72 bpm

Abshome
 15/07/2016

122 P
 Abshome
 Bowel Supt / B/L
 Unrelaxed

- ① NEXPROL - MD 40
 200 ① 100 1000
- ② GABAPIN MR
 100 ① 1st 1000

127 UGR ① ②
 USWA
 ① ②

012
 [] 1000

1617

T. Ironal ① ②
 ① ②



CERTIFICATION NO: H-2013-0167
 AN NABH ACCREDITED HOSPITAL

Medica Institute of Gastroenterology & GI Surgery

প্রফেসর (ডা:) আবদুল হাই

Professor (Dr.) Abdul Haye

এম বি বি এস, এমসিপিএস (ফম)
ডিএফএম Khulna
বিশেষজ্ঞ চিকিৎসক

MBBS, MCPS (FM), DEM
Specialist Physician

BMDC Reg. No : A-13740

12.2.22

Pain Hepatic area
Breast lump (L)
Climacteric Syn.
C/O EVA Jessore
Came on 21.3.20, 24.2.21
6.9.21
Rs India
Ⓞ Breast lump
Palpable Ⓞ glands
whole body

Morium Begum (Patul)

R WHITFIELD
নামমণ্ড
VORICON-50
০১০১ - ১৯৯
ROSY DS
০১০১ - ১৯৯
TELMIDIP ১৪০
১১০১ - ১৯৯
ESORAL-MUPS
১১০১ - ১৯৯
LMBIX
১১০১ - ১৯৯
~~BIOCAL-D~~ BIOCAL-D
০১০১ - ১৯৯
INDO-A (Suppository)
১১০১ - ১৯৯
COOLIVEROIL CAP
০১০১ - ১৯৯
HEPARIN-150
১১০১ - ১৯৯

Echocardiography
USG W/A
Blcsc, 1235, Anti Hbs
Lipid profile

সেপারিড
ওরালিড

~~CLINDATIO~~
CLINDACIN-T
০১০১
নামমণ্ড ১৯৯

AM
12.2.22

Indo-A
Biocal
ইন্দো-এ
Limbix
Rosy DS
Palpable glands whole body
Bruise tumors of toe
চেষ্টার

নবী ফার্মেসী

অনুগ্রহ করে ঔষধ পরিবর্তন করিবেন না।

E-mail : hayeabdul44@gmail.com

কাপ্তাই রোড, ব্রাহ্মনহাট, চট্টগ্রাম।

সিরিয়ালের জন্য : 01813-571622

..... পরবর্তী সাক্ষাতের সময় প্রেসক্রিপশন সঙ্গে আনবেন।



Name: Mrs. Moriam Begum
Age: 42 Years
Sex: F
Date: 15-Jul-2016

PRN: 247150
Procedure: UGIE WITH RUT
Ref By: Dr. P K Sethy Dr D Bandyopadhyay
Hospital ID: 2016070091

ESOPHAGO-GASTRO-DUODENOSCOPY REPORT

PROCEDURE : UPPER GI ENDOSCOPY.
INSTRUMENT USED : VIDEO GASTROSCOPE.
INDICATION : Pain abdomen.
PREMEDICATION USED : Xylocaine 10% spray.
EXAMINATION UPTO : D2.

FINDINGS:

ESOPHAGUS: Normal.

STOMACH: Few erosions are noted in antrum.

DUODENUM (D1): Normal.

DUODENUM (D2): Normal.

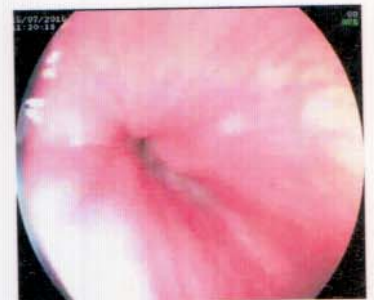BIOPSY: Not taken.

Rapid Urease Test(RUT): -VE (Negative).

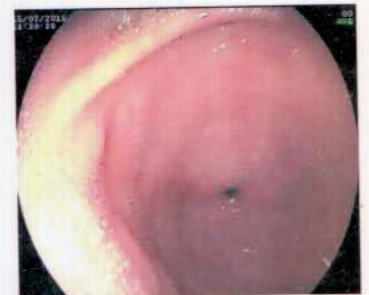THERAPEUTIC INTERVENTION : Nil.

COMPLICATION : Nil.

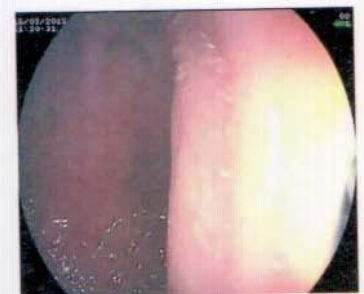IMPRESSION: Erosive Antral Gastritis.



ESOPHAGUS



ANTRUM



DUODENUM (D1)

DR. PRADEEPTA K. SETHY
MD.DM.(PGI, CHANDIGARH), FACG.
Director-Dept. Of Gastroenterology.

DR. D. BANDYOPADHYAY
MD.DM.(GASTROENTEROLOGY)
ASSOCIATE CONSULTANT.

Name: Mrs. Moriam Begum
Age: 44 Years
Sex: F
Date: 14-Mar-2018

PRN: 247150
Procedure: UGIE WITH RUT
Ref By: Dr. P K Sethy Dr J Samanta
Hospital ID: 2018030083

ESOPHAGO-GASTRO-DUODENOSCOPY REPORT

PROCEDURE : UPPER GI ENDOSCOPY.
INSTRUMENT USED : VIDEO GASTROSCOPE.
INDICATION : Dyspepsia.
PREMEDICATION USED : Xylocaine 10% spray.
EXAMINATION UPTO : D2.

FINDINGS:

ESOPHAGUS: Normal.

STOMACH: Few erosions noted in antrum.

DUODENUM (D1): Normal.

DUODENUM (D2): Normal.


BIOPSY: Not taken.

Rapid Urease Test(RUT): -VE (Negative).

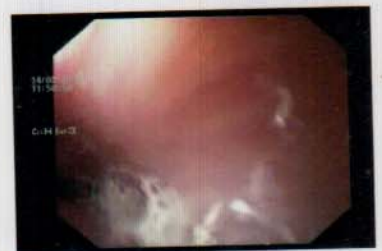
THERAPEUTIC INTERVENTION : Nil.

COMPLICATION : Nil.

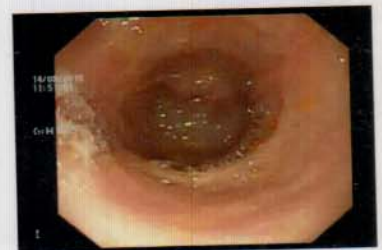IMPRESSION: Erosive Antral Gastritis.


DR. PRADEEPTA K. SETHY
 MD.DM.(PGL, CHANDIGARH), FACG.
 (GASTROENTEROLOGY)
 Director-Dept. Of Gastroenterology.

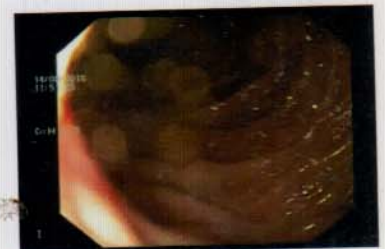
DR. JAYANTA SAMANTA.
 MD.DM.(PGL,CHANDIGARH)
 CONSULTANT.



ESOPHAGUS



ANTRUM



DUODENUM (D2)