

ডাঃ লেঃ কর্নেল মোহাম্মদ দেলোয়ার হোসেন

এমবিবিএস, এফসিপিএস (ইএনটি), ডিএলও, এমসিপিএস (ইএনটি)
 পোস্ট ডক্টরাল ফেলোশীপ ইন ইমপ্লান্টেশন অটোলজী, চেন্নাই, ইন্ডিয়া
 এডভান্সড ট্রেনিং ইন অটো নিউরোলজী এন্ড স্লিপ সার্জারী, সিঙ্গাপুর
 ট্রেইন্ড ইন হিয়ারিং ইমপ্লান্টস্, সেন্ট পোয়েলটন ইউনিভার্সিটি, অস্ট্রিয়া
 অবসারভার ফেলোশীপ ইন অডিটরি ইমপ্লান্টেশন, অটোলজিক স্কাল-বেস সার্জারী
 কুইন এলিজাবেথ হাসপাতাল, ইউকে
 ক্লাসিফাইড ইএনটি বিশেষজ্ঞ, হেড- নেক ও ককলিয়ার ইমপ্লান্ট সার্জান
 সম্মিলিত সামরিক হাসপাতাল (সিএমএইচ), ঢাকা।
 ফোন : ০১৭৩১ ৮২৩২৩৪, ০১৯৭৫৩৮৮৩৩

Dr. Lt. Col. Mohammad Delwar Hossain

MBBS, FCPS (ENT), DLO, MCPS (ENT)
 Post Doctoral Fellowship in Implantation Otology, Chennai, India
 Advanced Training in Otoneurology & Sleep Surgery, Singapore
 Trained in Hearing Implants, St. Poelten University, Austria
 Observer Fellowship in Auditory Implantations, Otologic Skull-Base Surgery
 Queen Elizabeth Hospital, UK
 Classifid ENT Specialist, Head-Neak and Cochlear Implant Surgeon
 Combined Military Hospital (CMH), Dhaka Cantonment
 Cell : 01731 823234, 01975388833, E-mail : delwar1064.bd@gmail.com

নাম : Tom may Del Nath

বয়স : ২৪/১১/২০১৯ তারিখ : ০৭/১১/২২

△ (SOM ⊕)
 Tympanosclerosis ⊕
 Moderate IHL

CT Scan
 Otomastoiditis.

T₄
 (1) T₄ Elatin (10mc)
 0-0-1 (20)

Plan: Tympanomastoidectomy
 ↓
 C.A.

Dr:
 ○ (Be, BP, CT, Quin)
 ○ CXR
 ○ ECG
 ○ HbA1c
 ○ RAT for covid-19
 ○ TSH
 omnivore



SQUARE Hospitals Ltd.

18/F, Bir Uttam Qazi Nuruzzaman Sarak,
(West Panthapath), Dhaka-1205

Name : TONMOY DEBNATH
HN : R2104005039 CN : C22110021852
Age : 27 Y 0 M 21 D Gender : M
Date : November 03, 2022
Doctor : Dr. Mohammad Nasimul Jamal, Consultant - ENT

Clinical Record

CN:

HN:

Wt(kg)	Ht(cm)	Temp	BP	Pulse	BMI	OFC	BSA	RR	SPO2
69.0	170.0	98.0	110/70		23.9		1.8		

Ref :

C/O :

1. Hearing loss in left
2. Discharging left ear on and off
3. Tinnitus in left

O/E:

Nose :Nad
Throat :Nad
Right ear :Nad
Left ear :Dry central perforation
I/L :
Neck :Nad
PTA,- Moderate CHL in left (45dB)
IMPEDANCE- B in left with High Base volume

Advices :Left Tympanoplasty under G/A ENTS 089

Avoid dust and temperature variation,
Don't insert anything in the ears,
Warm saline gurgling,

Investigations :

X - Ray Chest, P/A view,
CBC, Grouping
BT, PT, aPTT,
RBS, Serum Creatinine, HBsAg,
Urine R/E,
ECG, Echocardiography,
Rapid Antigen Test for COVID-19 for Admission,

Please Collect Your Medicine Instruction from Pharmacy at Level 3

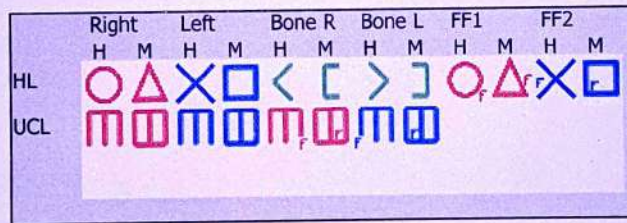
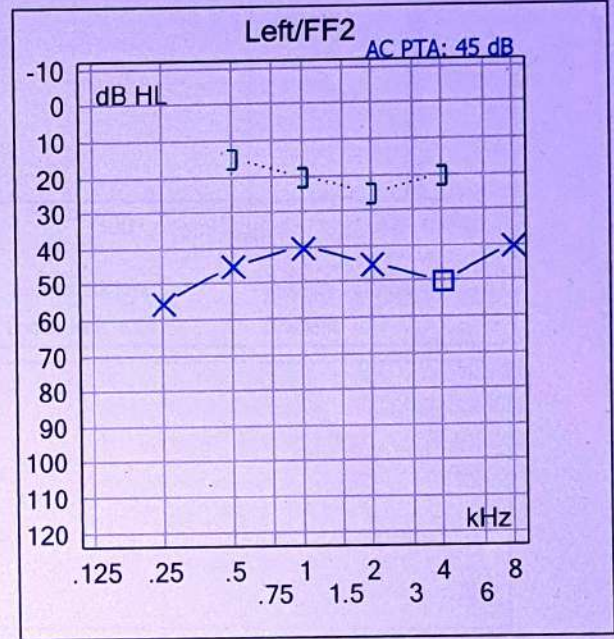
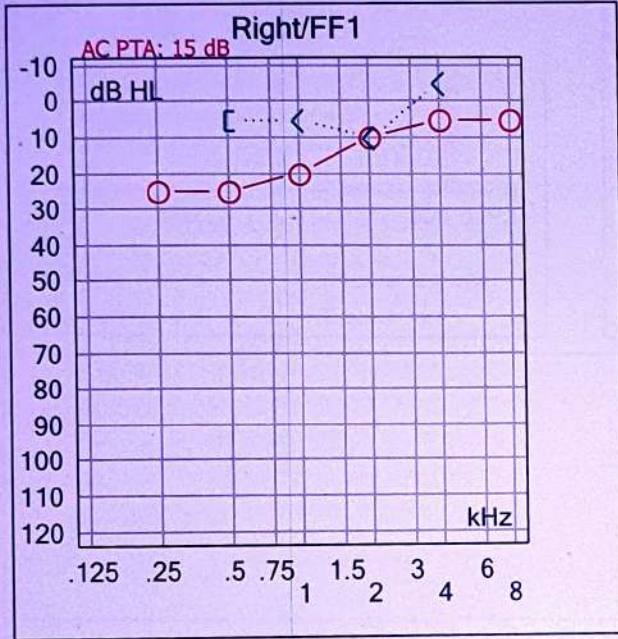
Electronic Signature

Dr. Mohammad Nasimul Jamal, Consultant - ENT
MBBS,DLO, FCPS (ENT)
(Reg No : A28894)

1. Please Collect Prescription from OPD Pharmacy.
2. Within 7 days One Report Consultation is free Without Appointment.
3. Within 15 days Appointment is required & Consultation Charge is 50%

Careline 10616

AUDIOGRAM



Moderate conductive type of hearing loss in left ear and hearing is within normal limit in right ear.

03.11.22

Md.Sakhawath Hossain
Audiologist
SQUARE HOSPITALS LTD.



Interacoustics

Create date 11/3/2022 5:59 PM

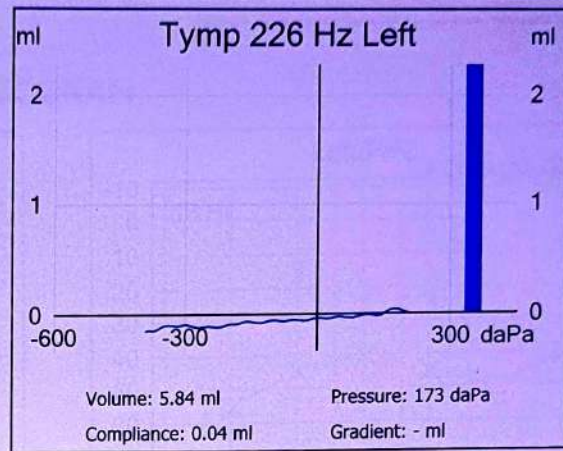
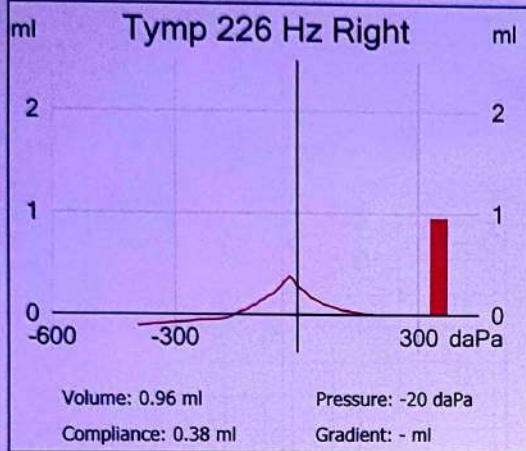
Last name DEBNATH

Person ID R2104005039

Birth date 10/14/1995

First name TONMOY

Gender Male



Type B Tympanogram in left ear and Type A Tympanogram in right ear.

[Handwritten signature]
03.11.22

ডাঃ কানু লাল সাহা

এম বি বি এস, এফ সি পি এস
বিশেষ প্রশিক্ষণপ্রাপ্ত (ফ্রান্স, স্পেন, ইটালি, সিঙ্গাপুর, ভারত)
মাইক্রো ইয়ার ও কক্লিয়ার ইমপ্লান্ট সার্জন
সহযোগী অধ্যাপক
নাক কান গলা বিভাগ
বঙ্গবন্ধু শেখ মুজিব মেডিক্যাল বিশ্ববিদ্যালয়, ঢাকা



BMDC Reg No. A-30803

Dr. Kanu Lal Saha
MBBS, FCPS
Advanced Training in Micro Ear Surgery (France, Spain, Italy, Singapore, India)
Micro Ear and Cochlear Implant Surgeon
Associate Professor
Department of Otolaryngology
Bangabandhu Sheikh Mujib Medical University, Dhaka

Name: Tanmay Deb Nath Age: 26 yr Date: 10 AUG 2022

Ref: Narrow EAC
Left otitis media perforated
Right tympanic membrane features

AN: - PTA
- Impedance

Atent
A. N. K. 3
A. D. 18

REFLUX -> EAR DRD
৩৪ (৬০) ৬০০
= ১০ (৬০)
TUB. ACET
0+0+0 = ১৪ (৬০)

10/08/2022

10/08/2022

Adv: Microscopic Examination -> Perforation in the
ant. superior quadrant

10/08/2022

উপদেশ:

- ▶ অযথা কান পরিষ্কার করবেন না
- ▶ কানে যেন পানি না যায়
(ভেজলিন মাখানো তুলো
কানে দিয়ে গোসল করবেন)



চেম্বারঃ

গ্রীন লাইফ হসপিটাল লিঃ

৩২, গ্রীন রোড, ধানমন্ডি, ঢাকা-১২০৫

ফোনঃ ৯৬১২৩৪৫-৫৪

রুম নং-৩২৯ (৩য় তলা)

রোগী দেখার সময়ঃ

সন্ধ্যা ৬টা থেকে রাত ৮টা পর্যন্ত

বৃহস্পতি, শুক্র ও সরকারী ছুটির দিন বন্ধ

রোগীর সিরিয়ালের জন্য : 01911216963, 01757303808

E-mail: drklsaha@gmail.com, Website: www.drkanuotology.com

▶ YouTube : Dr Kanu Otology

ডাঃ কানু লাল সাহা

এম বি বি এস, এফ সি পি এস
বিশেষ প্রশিক্ষণপ্রাপ্ত (ফ্রান্স, স্পেন, ইটালি, সিঙ্গাপুর, ভারত)
মাইক্রো ইয়ার ও কক্লিয়ার ইমপ্লান্ট সার্জন
সহযোগী অধ্যাপক
নাক কান গলা বিভাগ
বঙ্গবন্ধু শেখ মুজিব মেডিক্যাল বিশ্ববিদ্যালয়, ঢাকা



BMDC Reg No. A-30803

Dr. Kanu Lal Saha
MBBS, FCPS
Advanced Training in Micro Ear Surgery (France, Spain, Italy, Singapore, India)
Micro Ear and Cochlear Implant Surgeon
Associate Professor
Department of Otolaryngology
Bangabandhu Sheikh Mujib Medical University, Dhaka

Name: Tanmay Debnath Age: 26 yrs Date: 03 SEP 2022

Continue

2/0

LC COM
Otitis Externa.
i Mastoiditis

Tab. AMRLIN, 600mg
1000 = 7 দিন

Tab. CEF-3
500mg = 7 দিন

Tab. ACE T
1000 = 7 দিন

Tab. NAPA 500mg
1000 = 7 দিন

Adv: Ear Discharge
for C/S.

METHASOLIN
.....EAR DROP
৩/৪ ফোঁটা ডান/বাম কানে.....বার = ২৪ দিন

RYNEX NASAL SPRAY
2ml 2x/day = ২৪ দিন

উপদেশ:

- ▶ অযথা কান পরিষ্কার করবেন না
- ▶ কানে যেন পানি না যায়
(ভেজলিন মাখানো তুলো
কানে দিয়ে গোসল করবেন)



চেম্বারঃ

গ্রীন লাইফ হসপিটাল লিঃ
৩২, গ্রীন রোড, ধানমন্ডি, ঢাকা-১২০৫
ফোনঃ ৯৬১২৩৪৫-৫৪
রুম নং-৩২৯ (৩য় তলা)

রোগীর সিরিয়ালের জন্য : 01911216963, 01757303808

রোগী দেখার সময় :

সন্ধ্যা ৬টা থেকে রাত ৮টা পর্যন্ত
বৃহস্পতি, শুক্র ও সরকারী ছুটির দিন বন্ধ

E-mail: drklsaha@gmail.com, Website: www.drkanuotology.com

▶ YouTube : Dr Kanu Otology

10 SEP 2022

Inj. TAZID 1gm
1 vial IV, 8 hourly = 7 days

10/8/2022

26 SEP 2022

Rx

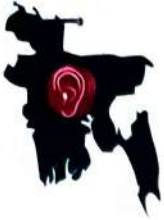BEUFLUX-D
EAR DROP
 দুই ফোটা ডান/বাম কানে ২.....বার = ৭ দিন

2-20/2022
 720 - NATA/ACI 500mg
 2 PDP = 7/28/2022

720 ACETIC ACID
 2/6 দিন ১৫০ মিলি ২০০ = ৭ দিন

TC, DC, ESR, Hb%, BT, CT
 RBS, Blood Urea, Serum Creatinine
 Hbs Ag, Blood grouping
 Urine for R/M/E, ECG
 X-Ray Chest P/A View

4
26/9/2022



Bangladesh Hearing & Habilitation Centre

বাংলাদেশ হিয়ারিং এন্ড হ্যাবিলিটেশন সেন্টার

62-B, Green Road, (Ground Floor), Dhaka-1205, Bangladesh.

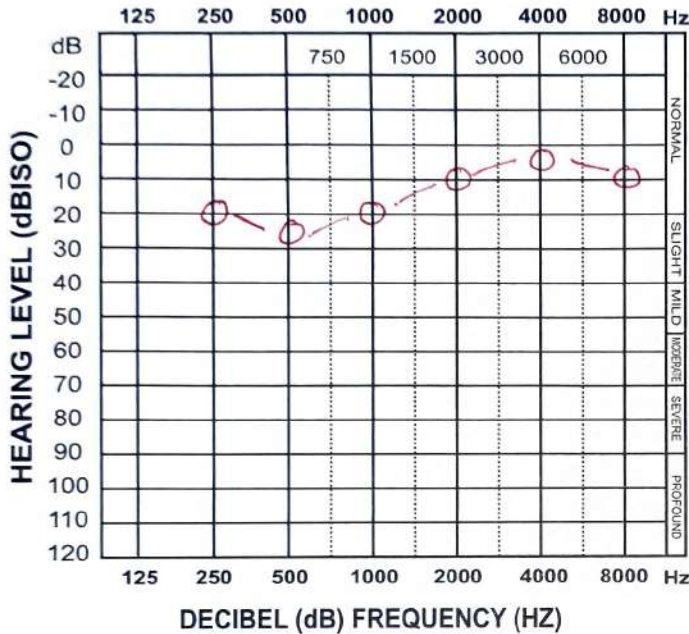
Mobile: 01779-881111, 01779-881133, 01715-030319

AUDIOLOGICAL REPORT

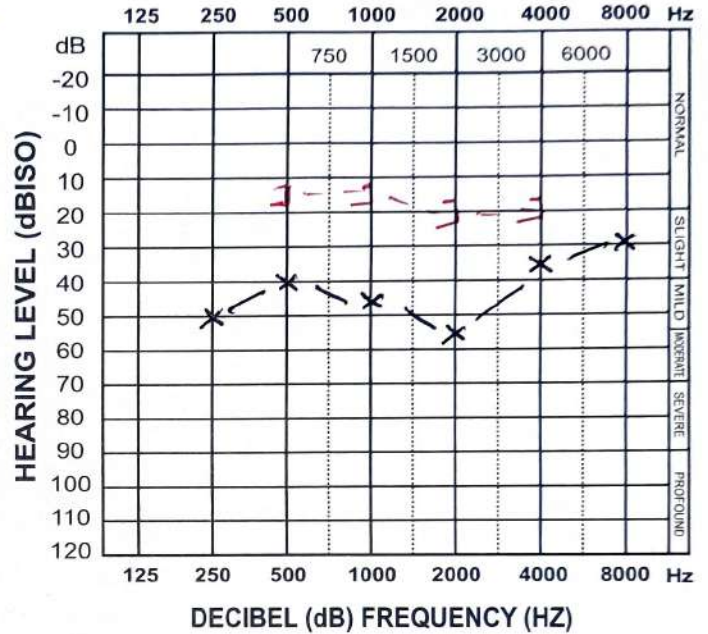
NAME Mr. Tonmoy Debnath DATE 22.8.22 REF. NO. _____

AGE 26 yrs. REFERRED BY Dr. Karu Lal Saha
MBBS, Fcps.

RIGHT EAR



LEFT EAR



AIR CONDUCTION

UNMASKED RIGHT ○ LEFT X
 MASKED RIGHT ● LEFT X
 ULL RIGHT L LEFT J

BONE CONDUCTION

UNMASKED (RIGHT OR LEFT) △
 MASKED RIGHT [LEFT]

IMPEDANCE READINGS

	RIGHT	LEFT	Normal Range
Compliance ml	0.61	Flat	0.35 1.4
Middle Ear Pressure mm H ₂ O	0		-100+50

REMARKS 'Flat' in left

REMARKS

Right ear: Hearing within normal limits.

Left ear: Mild conductive hearing loss.

DIAGNOSIS

EXAMINER K. Fatema

DATE 22.8.22

Kaniz Fatema
 M Sc in Audiology (U.K.)
 Chief Audiologist



Bangladesh Hearing & Habilitation Centre

বাংলাদেশ হিয়ারিং এন্ড হ্যাবিলিটেশন সেন্টার

62-B, Green Road, (Ground Floor), Dhaka-1205, Bangladesh.

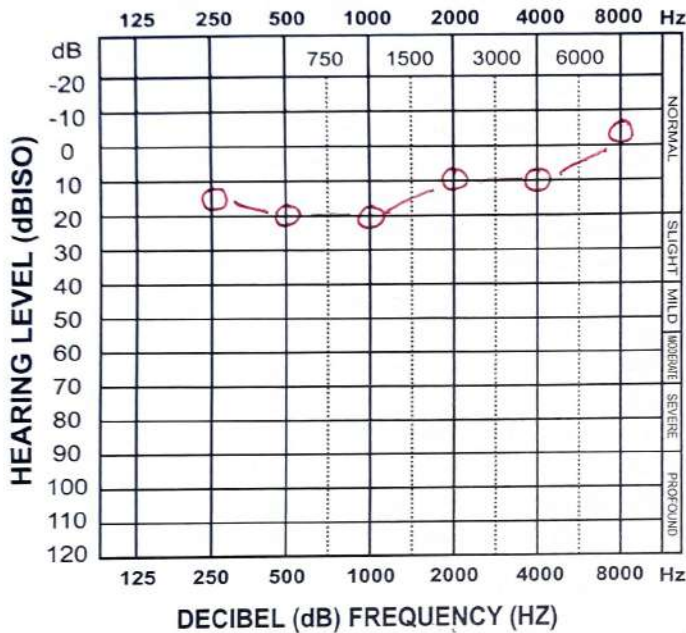
Mobile: 01779-881111, 01779-881133, 01715-030319

AUDIOLOGICAL REPORT

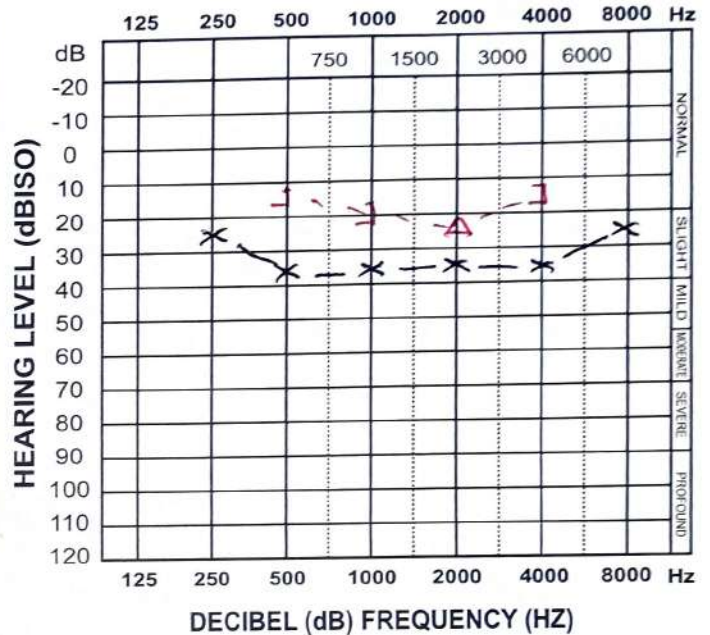
NAME Mr. Tonmoy Debnath DATE 13.8.22 REF. NO. _____

AGE 26 yrs. REFERRED BY Dr. Kanu Lal Saha
M.B.B.S., F.C.P.S.

RIGHT EAR



LEFT EAR



AIR CONDUCTION

UNMASKED RIGHT ○ LEFT X
MASKED RIGHT ● LEFT X
ULL RIGHT L LEFT J

BONE CONDUCTION

UNMASKED (RIGHT OR LEFT) △
MASKED RIGHT [LEFT]

IMPEDANCE READINGS

	RIGHT	LEFT	Normal Range
Compliance ml	0.56	flat	0.35 1.4
Middle Ear Pressure mm H ₂ O	0		-100+50

REMARKS 'flat' in left ear.

REMARKS

Right ear: Hearing within normal limits
Left ear: slight conductive hearing loss.

DIAGNOSIS

normal limits

EXAMINER K. Fatema

DATE 13.8.22
Kaniz Fatema
M.Sc in Audiology (U.K.)
Chief Audiologist



MICROBIOLOGY REPORT *Department of Laboratory Medicine*

VN : OP220901943513 **ID No :** N/A **Cabin/Ward :**
HN : R2209011089434 **Age :** 26Y 2D **Gender :** Male
Name : Tanmay Debnath **Finalization Date :** 05/09/2022 00:00
Ref By : Asso. Prof. Dr. Kanu Lal Saha MBBS, FCPS, ENT
R2209011089434* HN** **VN *OP220901943513

Specimen : Ear Swab

Ear Swab Culture : Incubated aerobically at 37 Deg. C for 48/72 hrs **yielded growth.**

Pattern	Organism Isolated	Colony Count
(A)	Pseudomonas spp.	

Antibiotics	Pattern		Antibiotics	Pattern	
	A	B		A	B
Amoxicillin / Clavulanic Acid	R		Ampicillin		
Azithromycin			Aztreonam		S
Amikacin	R		Cefixime		R
Carbimicillin			Cefipime		S
Ceftriaxone	R		Cephadrine		
Cloxacillin			Cephalexin		
Ciprofloxacin	R		Cefuroxime		R
Colistin	S		Co-Trimoxazole/Trimethoprim		R
Cefotaxime	R		Clindamycin		
Erythromycin			Doxycycline		
Imipenem	S		Gentamycin		R
Flucloxacillin			Ceftazidime		S
Levofloxacin	R		Pefloxacin		
Meropenem	S		Linezolid		
Nalidixic Acid			Nitrofurantoin		
Piperacillin / Tazobactam	S		Chloramphenicol		
Vancomycin			Tetracycline		
Ofloxacin	R		Oxacillin		
Norfloxacin			Cefaclor		
Doripenem			Tigecycline		
Polymyxin-B			Teicoplanin		
Gatifloxacin			Ertapenem		
Ceftazidime / Avibactam			Fosfomycin		
Clarithromycin (CLR)			Penicillin		

R = Resistant

S = Sensitive

I = Intermediate

Prof. Dr. Shahin Ara Begum
 MBBS, M.Phil (Micro)
 Consultant
 Green Life Hospital Ltd. Dhaka



DEPT. OF RADIOLOGY & IMAGING

Pt. No. : V1937307	Date : 28/08/2022
Pt. Name : Tanmoy Debnath	Age : 26Y
Ref. By : Assoc. Prof. Dr. Kanu Lal Saha. MBBS, FCPS (ENT).	

CT SCAN OF PETRO-MASTOID REGION

Thank you for the courtesy of this kind referral.

Findings:

Right side:

Petrous pyramid is normally developed.
Mastoid air cells are well pneumatized.
No mucosal thickening or any other abnormalities could be seen.
Middle ear cavity and the ossicles are unremarkable. Ossicular chain is maintained.
Internal auditory canal, cochlea, vestibule and semi circular canals appear normal.
External auditory canal reveals no abnormality.
Tegmen tympani, facial nerve canal, sinus plate and carotid canal are intact.

Left side:

Soft tissue swelling is seen at external auditory canal resulting luminal narrowing.
No evidence of underlying bony erosion is seen.
Tympanic membrane is thickened.
No mucosal thickening or collection is seen within the tympanic cavity and mastoid antrum.
Fluid collections are seen within the mastoid air cells.
Middle ear ossicles are normal and ossicular chain is maintained.
Internal auditory canal, cochlea, vestibule and semi circular canals appear normal.
Tegmen tympani, facial nerve canal, sinus plate and carotid canal are intact.

Impression:

- Left sided otitis externa & mastoiditis.

DR. SHAHRYAR NABI
MBBS, M. PHIL, MD
Associated Professor
Radiology & Imaging
Dhaka Medical College & Hospital
Special Training (Neuro Radiology)
(PGIMER, Chandigarh, INDIA)
Electronic Signature

DR. RATHINDRANATH MONDAL
MBBS, MD (RADIOLOGY & IMAGING)
Junior consultant
Radiology & Imaging
Electronic Signature

DR. S. M. NURUZZAMAN
MBBS, MD
CONSULTANT
Radiology & Imaging
Green Life Hospital Ltd.
Electronic Signature

DR. BISHWAJIT BHOWMIK
MBBS, MD
Fellow interventional Radiology (SGH)
Professor
Department of Radiology & Imaging
Bangabandhu Sheikh Mujib Medical
University
Electronic Signature

The report is intended to be used for diagnostic purpose and bears no medico-legal value. Radiological interpretation stated in this report is based on imaging findings and must be correlated with other adjuvant examinations and clinical findings for final diagnosis.

Electronic Signature

TANMOY DEBNATH/26YRS.

M
937307
Green Life Hosp Ltd

