

**Dr. Ratan Das Gupta**  
 MBBS, FCPS (Medicine), MD (Nephrology)  
 Medicine & Kidney Specialist  
 Associate Professor & Head of the Department  
 Department of Nephrology  
 Shaheed Sharowardy Medical College & Hospital, Dhaka  
 Cell : 01711101892

এমবিবিএস, এফসিপিএস ( )  
 শহীদ মোহাম্মদ আলী মেডিকেল কলেজ ও হাসপাতাল, ঢাকা

নাম : MIRZA NURJUMA ALHEDI

বয়স : ৬৫

Dy ১ Wlaxun

Hrd ১ ১০০/৩০

Cap/1)

Tab fucid ৫০  
 ১০০০

Gy Actapid Hm 10  
 ( 22-11-10) ১২

Gy Insulatard 100  
 ( 10-11-10) ১২

Tab Linatid 5  
 ১০০০

Tab Nidipin 50 20  
 ১০০০

Tab Abetas 20  
 ১০০০

✓ Tab Alphoprim 2.5  
 ১০০০

Tab Taver 10  
 ১০০০

Tab Sordicarb ৫০০  
 ১০০০

Cap Dicalchol ১৫  
 ১০০০

Tab Ipe Sup ৪  
 ১০০০

Tab plodex ৩৫  
 ১০০০

Tab Nidipin ৫০  
 ১০০০

Handwritten notes on the left margin, including a vertical line and some illegible text.

ডায়াগনস্টিক সেন্টার লিঃ  
 ডি ২, এভিনিউ-১, ব্লক এ, সেকশন-১০  
 ৭ (গেইট), পল্লবী, মিরপুর, ঢাকা-১২১৬  
 হটলাইন : ০৯৬৬৩০-৩১০০



# KIDNEY FOUNDATION HOSPITAL & RESEARCH INSTITUTE

*Dedicated to Kidney Patients*

**30% discount in all tests**

- Urinary-Bladder** : Well-filled & contour is regular. No intra-vesicular lesion or stone or mass could be detected.
- Uterus** : Uterus is normal in size & shape is normal. Anteverted in position.  
Myometrial echotexture is uniform. Endometrial echo is central & normal in thickness. No mass lesion is seen. Cervix appear normal.
- Adnexae** : A well defined cystic area with thin wall measuring about 101.1mm x 91.4mm is seen in pelvic cavity predominantly towards left adnexal region which is inseparable from left ovary.
- Cul-de-sac** : No free fluid collection is seen.
- Others** : No pleural effusion or ascites or lymph-adenopathy or lump is detected.
- Comments** : 1. Bilateral chronic renal parenchymal diseases.  
2. Left renal mass (?RCC).  
3. Pelvic cystic mass (Possibly left ovarian in origin).

Please correlate clinico-pathologically for further evaluation. .

Reba

(Prepared By)

Babul Gain

(Checked By)  
Technologist

**DR. IFFAT ARA BEGUM**  
MBBS, FCPS (Radiology & Imaging)  
Department of Radiology & Imaging  
Kidney Foundation Hospital and Research  
Institute  
Mirpur-2, Dhaka-1216



# মিরপুর ডিজিটাল ডায়াগনস্টিক লিঃ

## Mirpur Digital Diagnostic Ltd.

সর্বাধুনিক প্রযুক্তি নির্ভর ডায়াগনস্টিক ও কন্সালটেশন সেন্টার

### WE ARE C HAEMATOLOGY REPORT

AN :

Invoice No : V2208054893 Invoice Date : 06/08/22 Delivery Date : 07/08/22 Report No : 12208103560  
 Patient Name : MRS. MIRZA NASIMA . Age : 45Y Gender : Female  
 Referred By : DR. MD. DELWAR HOSSAIN (TITU). MBBS, MCPS, CCD, FRSH.

Sample : BLOOD LAB. No : 12208115225  
 Tests : CBC (TC/DC/HB%/ESR/PCV/PLATELETS COUNT-PMCT)

Test	Result	Reference Value
Haemoglobin	10.8 g/dL	Male:13 - 18 g/dL Female 11 - 16 g/dL
ESR (Westergren Method)	80 mm in 1st hour	Male : 0 - 10 Female : 0-20 mm/1st Hour
<b>Total Count</b>		
Red Blood Cells	3.9 X 10 <sup>12</sup> /L	F 3.8 - 4.8, M 4.5 - 5.5 X 10 <sup>12</sup> /L
Platelets	271 X 10 <sup>9</sup> /L	150 - 450 X 10 <sup>9</sup> /L
White Blood Cells	11.45 X 10 <sup>9</sup> /L	1Y :6-16 x10 <sup>9</sup> /L, 1Y-12Y:4-14 x 10 <sup>9</sup> /L, Adult: 4-11x10 <sup>9</sup> /L
<b>Differential Count</b>		
Neutrophil	70 %	40 - 75 %
Lymphocyte	24 %	20 - 50 %
Monocyte	02 %	02-10 %
Eosinophil	04 %	01-06 %
Basophil	00 %	<01 %
<b>Others</b>		
P.C.V. (HCT)	32.2 %	F: 37 - 47 % , M: 40 - 52 %
M.C.V.	82.6 fL	76 - 96 fL
M.C.H.	27.7 pg	27 - 32 pg
M.C.H.C.	33.5 g/dL	30 - 35 g/dL
R.D.W.-S.D.	37.7 fL	39.00 - 46.00 fL
R.D.W.-C.V.	12.8 %	11.60 - 14.00 %
M.P.V	11.8 fL	7.20 - 9.20 fL
P-LCR	37.3 %	12.0-46.0 %

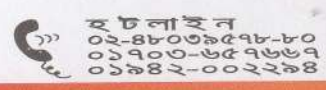


MIRPUR DIGITAL DIAGNOSTIC LTD. HN : 60 Report Status : Finalized

Medical Technologist (Lab)  
 Mirpur Digital Diagnostic Ltd.

ASSOC. PROF. DR TARANA TABASHUM  
 MBBS, MD Pathology(BSMMU)  
 Consultant Pathologist  
 Mirpur Digital Diagnostic Ltd.

Print by & Date :: OLIFA on 07/08/2022 10:39:53 AM



প্লট # ১১, মেইন রোড-১, মিরপুর-১০, ঢাকা-১২১৬  
 (মিরপুর ১০নং গোল চকুর থেকে ১০০ গজ পূর্বে, মিরপুর গার্লস আইডিয়াল স্কুলের বিপরীতে)

# মিরপুর ডিজিটাল ডায়াগনস্টিক লিঃ Mirpur Digital Diagnostic Ltd.

সর্বাধুনিক প্রযুক্তি নির্ভর ডায়াগনস্টিক ও কন্সালটেশন সেন্টার

## BIOCHEMISTRY REPORT

Invoice No : V2208054893 Invoice Date : 06/08/22 Delivery Date : 07/08/22 Report No : 12208103611  
Patient Name : MRS. MIRZA NASIMA Age : 45Y Gender : Female  
Referred By : DR. MD. DELWAR HOSSAIN (TITU). MBBS, MCPS, CCD, FRSH.

Sample : BLOOD LAB. No : 12208115227, 12208115226, 12208115228  
Tests : Random Blood Sugar, Serum Creatinine, Serum Uric Acid, HbA1c

Test	Result	Reference Value
Plasma Glucose Random	8.8mmol/L	3.8 - 7.8 mmol/L
S. Creatinine	8.2mg/dl	Male : 0.7-1.4 mg/dL Female : 0.6-1.1 mg/dL Neonates- Core blood: 0.6-1.2 mg/dL Newborn aged 1-4 days: 0.3-1.0 mg/dL Infants: 0.2-0.4 mg/dL Children: 0.3-0.7 mg/dL
Uric Acid	7.1mg/dL	Male : 3.4-7.0 mg/dL Female: 2.4-5.7 mg/dL
HbA1c	8.09%	< 6.0% Normal > 6.5% Needs evaluation for DM < 7.0% Good control for known diabetic

Reference: American Diabetes Association. Standard of medical care in Diabetes-2010 Jan, 33 Suppl 1: s 11-61

# MDDL

Medical Technologist (Lab)  
Mirpur Digital Diagnostic Ltd.

ASSOC. PROF. DR TARANA TABASHUM  
MBBS, MD Pathology (BSMMU)  
Consultant Pathologist  
Mirpur Digital Diagnostic Ltd.

Print by & Date :: OLIFA on 07/08/2022 02:31:54 PM

Page 1 of 1

১০২-৪৮০৩৩৮-০১  
১১৪৪২-০৬৫৫৭৪-০১  
১১৪৪২-০৬৫৫৭৪-০১

পুট # ১১, মেইন রোড-১, মিরপুর-১০, ঢাকা-১২২৬  
(মিরপুর ১০নং গোল চকুর থেকে ১০০ গজ পূর্বে, মিরপুর গার্লস আইডিয়াল স্কুলের বিপরীতে)

60

Report Status : Finalized

Powered by: MYSOFT Ltd.

MIRPUR DIGITAL DIAGNOSTIC LTD.





# মিরপুর ডিজিটাল ডায়াগনস্টিক লিঃ

## Mirpur Digital Diagnostic Ltd.

সর্বাধুনিক প্রযুক্তি নির্ভর ডায়াগনস্টিক ও কন্সালটেশন সেন্টার  
WE ARE C **HAEMATOLOGY REPORT**

Invoice No : V2205051214 Invoice Date : 21/05/22 Delivery Date : 22/05/22 Report No : 12205096752  
Patient Name : MRS. MIRZA NASIMA AKTER Age : 45Y Gender : Female  
Referred By : DR. MD. DELWAR HOSSAIN (TITU). MBBS, MCPS, CCD, FRSH.

Sample : BLOOD LAB. No : 12205107645  
Tests : CBC (TC/DC/HB%/ESR/PCV/PLATELETS COUNT-PMCT)

Test	Result	Reference Value
Haemoglobin	12.6 g/dL	Male:13 - 18 g/dL Female 11 - 16 g/dL
ESR (Westergren Method)	20 mm in 1st hour	Male : 0 - 10 Female : 0-20 mm/1st Hour
<b>Total Count</b>		
Red Blood Cells	4.48 X 10 <sup>12</sup> /L	F 3.8 - 4.8, M 4.5 - 5.5 X 10 <sup>12</sup> /L
Platelets	234 X 10 <sup>9</sup> /L	150 - 450 X 10 <sup>9</sup> /L
White Blood Cells	7.56 X 10 <sup>9</sup> /L	1Y :6-16 x10 <sup>9</sup> /L, 1Y-12Y:4-14 x 10 <sup>9</sup> /L, Adult: 4-11x10 <sup>9</sup> /L
<b>Differential Count</b>		
Neutrophil	66 %	40 - 75 %
Lymphocyte	28 %	20 - 50 %
Monocyte	03 %	02-10 %
Eosinophil	03 %	01-06 %
Basophil	00 %	<01 %
<b>Others</b>		
P.C.V. (HCT)	37.8 %	F: 37 - 47 % , M: 40 - 52 %
M.C.V.	84.4 fL	76 - 96 fL
M.C.H.	28.1 pg	27 - 32 pg
M.C.H.C.	33.3 g/dL	30 - 35 g/dL
R.D.W.-S.D.	37.8 fL	39.00 - 46.00 fL
R.D.W.-C.V.	12.6 %	11.60 - 14.00 %
M.P.V	11.0 fL	7.20 - 9.20 fL
P-LCR	32.6 %	12.0-46.0 %

AN :

HN :

70

Report Status : Finalized

Powered by: MYSOFT Ltd.

**Medical Technologist (Lab)**  
Mirpur Digital Diagnostic Ltd.

**ASSOC. PROF. DR TARANA TABASHUM**  
MBBS, MD Pathology (BSMMU)  
Consultant Pathologist  
Mirpur Digital Diagnostic Ltd.

Print by & Date :: OLIFA on 22/05/2022 12:57:31 PM

১১ টি লাইন  
০২২-৪৮০৬৪  
০২২-১০৩০৬৮৮  
০২২-১০৩০৬৮৮

পুটি # ১১, মেইন রোড-১, মিরপুর-১০, ঢাকা-১২১৬  
(মিরপুর ১০নং গোল চকুর থেকে ১০০ গজ পূর্বে, মিরপুর গার্লস আইডিয়াল স্কুলের বিপরীতে)



# মিরপুর ডিজিটাল ডায়াগনস্টিক লিঃ

## Mirpur Digital Diagnostic Ltd.

সর্বাধুনিক প্রযুক্তি নির্ভর ডায়াগনস্টিক ও কন্সালটেশন সেন্টার



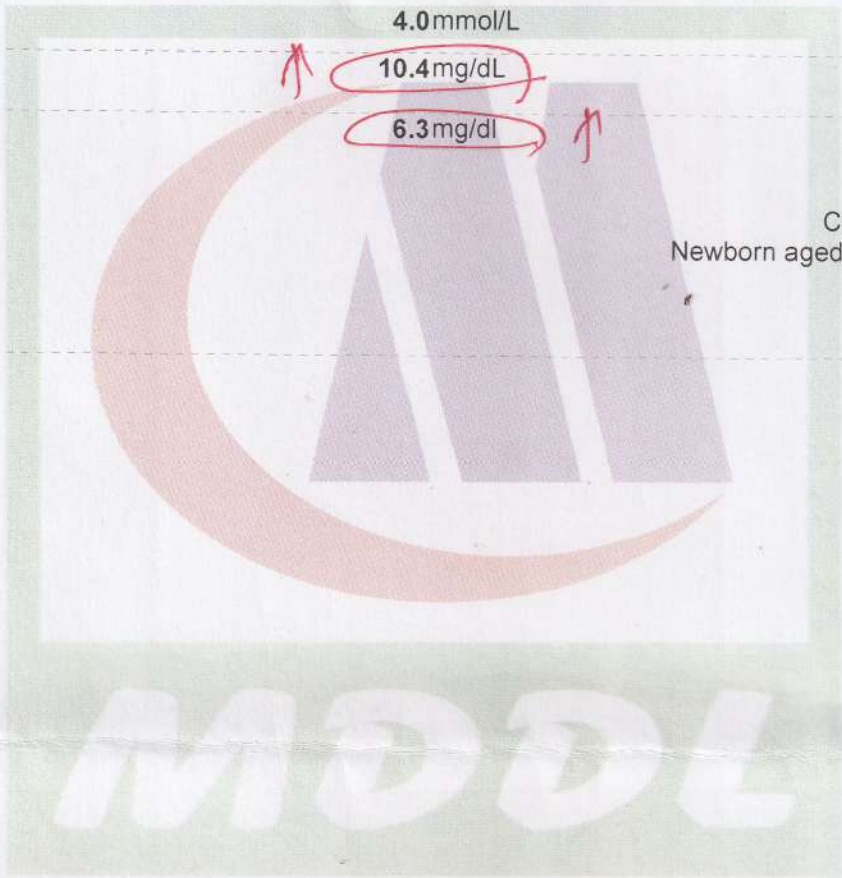
### BIOCHEMISTRY REPORT



Invoice No : V2205051214 Invoice Date : 21/05/22 Delivery Date : 22/05/22 Report No : 12205096809  
 Patient Name : MRS. MIRZA NASIMA AKTER Age : 45Y Gender : Female  
 Referred By : DR. MD. DELWAR HOSSAIN (TITU). MBBS, MCPS, CCD, FRSH.

Sample : BLOOD LAB. No : 12205107647, 12205107646  
 Tests : Random Blood Sugar, Serum Creatinine, Serum Uric Acid

Test	Result	Reference Value
<u>Plasma Glucose</u> Random	4.0mmol/L	3.8 - 7.8 mmol/L
Uric Acid	10.4mg/dL	Male : 3.4-7.0 mg/dL Female: 2.4-5.7 mg/dL
S. Creatinine	6.3mg/dl	Male : 0.7-1.4 mg/dL Female : 0.6-1.1 mg/dL Neonates- Core blood: 0.6-1.2 mg/dL Newborn aged 1-4 days: 0.3-1.0 mg/dL Infants: 0.2-0.4 mg/dL Children: 0.3-0.7 mg/dL

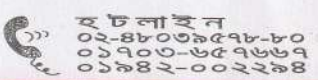


MIRPUR DIGITAL DIAGNOSTIC LTD. Report Status : Finalized 70 HN :

**Medical Technologist (Lab)**  
 Mirpur Digital Diagnostic Ltd.

**ASSOC. PROF. DR TARANA TABASHUM**  
 MBBS, MD Pathology (BSMMU)  
 Consultant Pathologist  
 Mirpur Digital Diagnostic Ltd.

Print by & Date :: OLIFA on 22/05/2022 03:50:03 PM



প্লট # ১১, মেইন রোড-১, মিরপুর-১০, ঢাকা-১২১৬  
 (মিরপুর ১০নং পোল চক্কর থেকে ১০০ গজ পূর্বে, মিরপুর গার্লস আইডিয়াল স্কুলের বিপরীতে)



# মিরপুর ডিজিটাল ডায়াগনস্টিক লিঃ

## Mirpur Digital Diagnostic Ltd.


সর্বাধুনিক প্রযুক্তি নির্ভর ডায়াগনস্টিক ও কন্সালটেশন সেন্টার

### BIOCHEMISTRY REPORT

Invoice No : V2205051214 Invoice Date : 21/05/22 Delivery Date : 22/05/22 Report No : 12205096810  
Patient Name : MRS. MIRZA NASIMA AKTER Age : 45Y Gender : Female  
Referred By : DR. MD. DELWAR HOSSAIN (TITU). MBBS, MCPS,CCD, FRSH.

Sample : BLOOD LAB. No : 12205107647  
Tests : LFT

Test	Result	Reference Value
<b>LFT Blood</b>		
Bilirubin	0.6mg/dL	Adult <= 1.0, Neonates <12.6 mg/dL
AST (SGOT)	22U/L	Upto 44 U/L
ALT (SGPT)	13U/L	Men : Up to 40 U/L Women: Up to 32 U/L
Alk Phosphate	201U/L	MEN : 80-306 U/L WOMEN : 64-300 U/L CHILDREN: 180-1200 U/L




MIRPUR DIGITAL DIAGNOSTIC LTD. Report Status : Finalized 70 HN: 70

**Medical Technologist (Lab)**  
Mirpur Digital Diagnostic Ltd.

**ASSOC. PROF. DR. TARANA TABASHUM**  
MBBS, MD Pathology (BSMMU)  
Consultant Pathologist  
Mirpur Digital Diagnostic Ltd.

Print by & Date :: OLIFA on 22/05/2022 03:50:21 PM



প্লট # ১৯, মেইন রোড-১, মিরপুর-১০, ঢাকা-১২১৬  
(মিরপুর ১০নং গোল চক্কর থেকে ১০০ গজ পূর্বে, মিরপুর গার্লস আইডিয়াল স্কুলের বিপরীতে)





## ULTRASONOGRAPHY REPORT

Patient ID : 51214	Date : 28/05/2022
Patient's Name : MRS. MIRZA NASIMA AKHTER	Age / Sex : 45 Y / F
Referred By : DR. MD. DELWAR HOSSAIN (TITU). MBBS, MCPS, CCD, FRSH.	

### USG of Whole Abdomen

#### Liver :

Normal in size. The parenchymal echopattern is normal.  
No focal lesion is seen. Intrahepatic biliary radicles are not dilated.  
Span : 12.6 cm in right midclavicular longitudinal plane.  
Portal vein: Normal in caliber, 1.1 – 1.2 cm.

#### Gall bladder :

Normal in size & wall thickness  
Biliary tree : Normal, CBD : 0.4 - 0.5 cm.

#### Pancreas :

Normal in size and outline. Normal parenchymal echopattern.  
Pancreatic duct is not dilated.

#### Spleen :

Normal in size. Normal parenchymal echopattern.  
No focal lesion is seen. Span : 9.0 cm.

#### Kidneys :

Right kidney is relatively smaller in size & both the kidneys are echogenic with poor cortico-medullary differentiation.  
No evidence of renal calculi or hydronephrotic changes in either of the kidney.  
A solid mass like projection is noted (3x3 cm) is noted in the lower part of left kidney. Right kidney : 8.2 x 3.4 cm, left kidney : 9.3 x 4.2 cm.

#### Ureters :

Not dilated.

#### Retroperitoneum :

No para-aortic lymphadenopathy is seen.  
Aorta and IVC appear normal.

#### Peritoneal cavity :

No free fluid is seen in peritoneal cavity.  
Bowel loops show sluggish peristalsis.

..... Report contd.



# মিরপুর ডিজিটাল ডায়াগনস্টিক লিঃ Mirpur Digital Diagnostic Ltd.

সর্বাধুনিক প্রযুক্তি নির্ভর ডায়াগনস্টিক ও কন্সালটেশন সেন্টার

WE ARE COMMITTED TO SERVE YOU.

## Urinary bladder :

Well filled with normal outline

No intravesical calculus or mass lesion is seen.

## Uterus:

anteverted & average in size. Myometrium is uniform.

It displays average endometrial thickness with normal echogenicity.

Cervix is normal. No uterine mass or uterine content is seen.

## Both Ovaries:


A large cystic lesion (8x7x8 x10cm, about 480 ml) is noted in the pelvic cavity in midline.

Both iliac fossa are normal.

No pleural effusion is noted

## Impression:

- Bilateral nephropathy with suggested left renal mass/ fetal lobulation (3x3 cm) in the lower pole.**
- Large pelvic cyst (8x8x7 cm, 480 ml)**
- Normal HBS findings.**

  
28-May-22

**Dr. Mushtaque Ahmed Jalali**

MBBS. BCS. MD (Radiology & Imaging, BSMMU)

Associate Professor & Head, Department. of Radiology & Imaging

National Institute of Cancer Research & Hospital (NICRH), Mohakhali, Dhaka.

(Complementary Plain CT  
of Abd. performed)

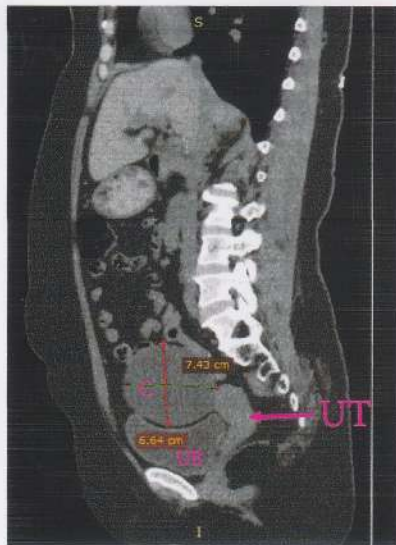
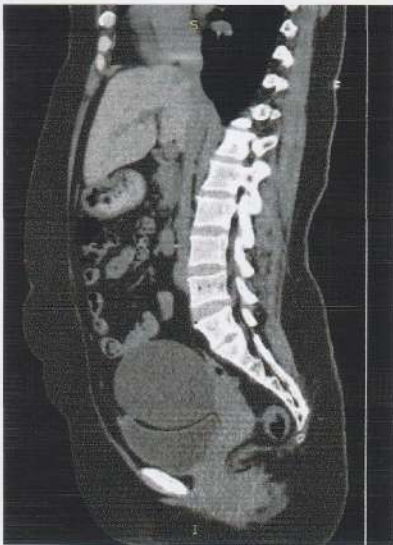
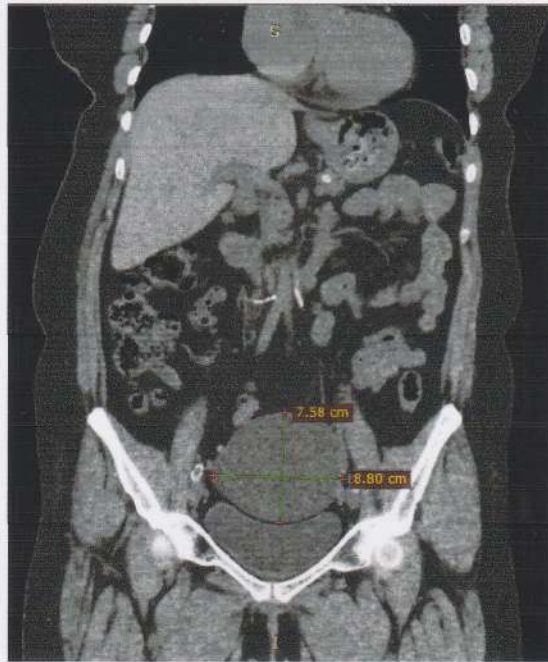
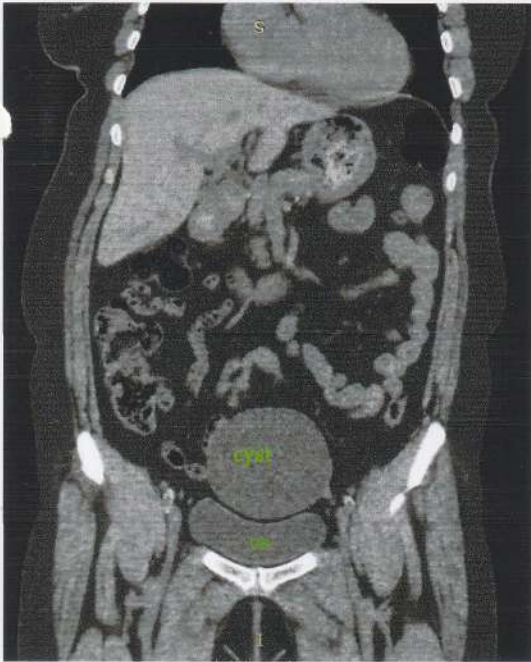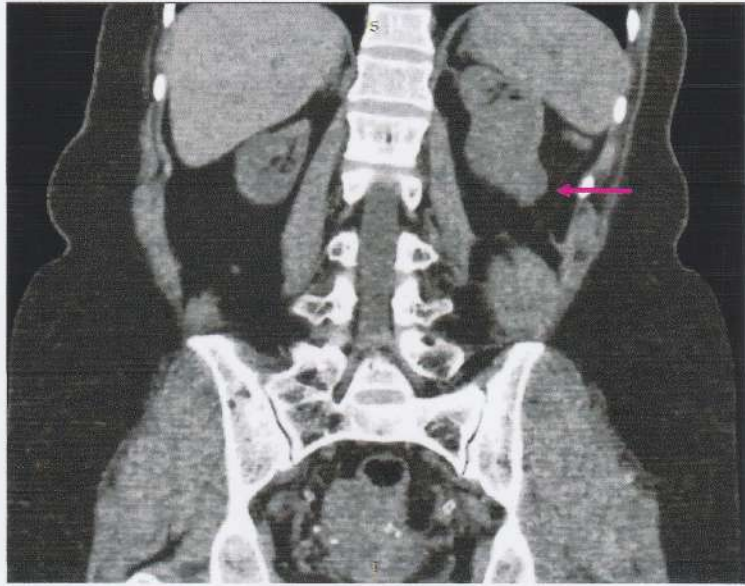
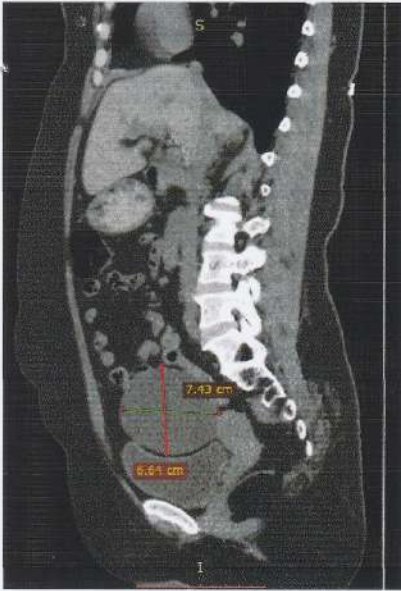
End of the report

Thanks For Your Kind Referral.

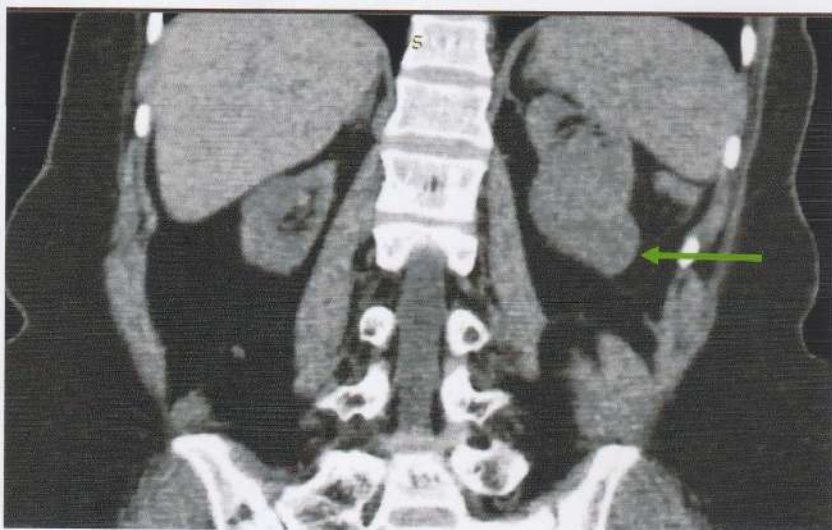
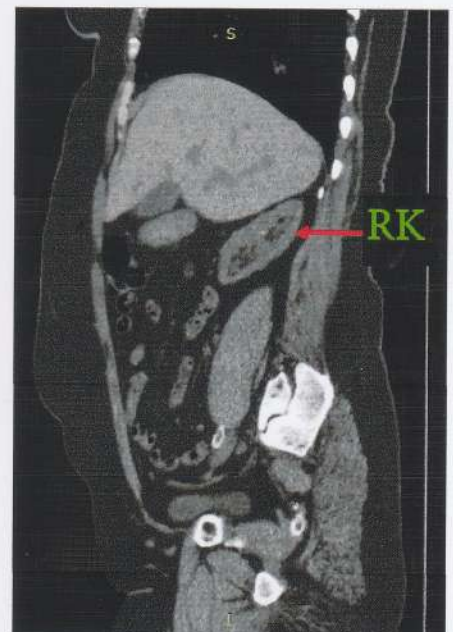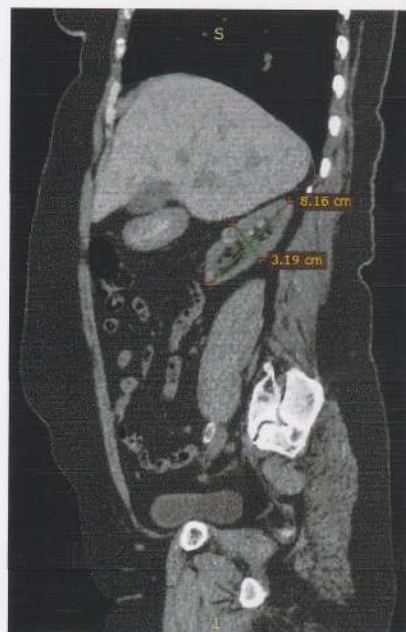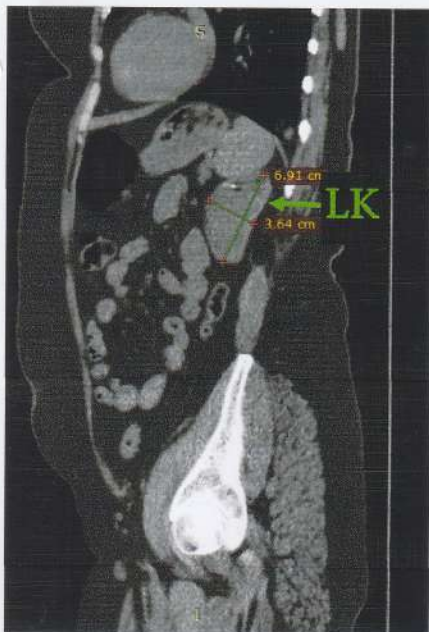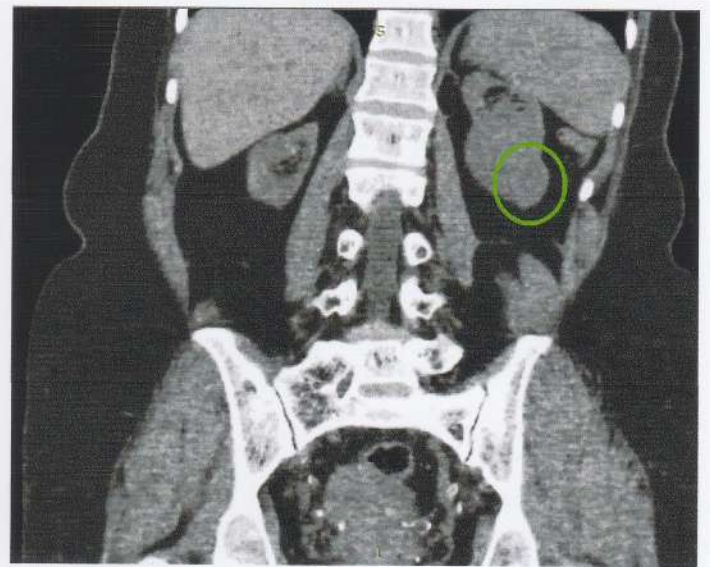
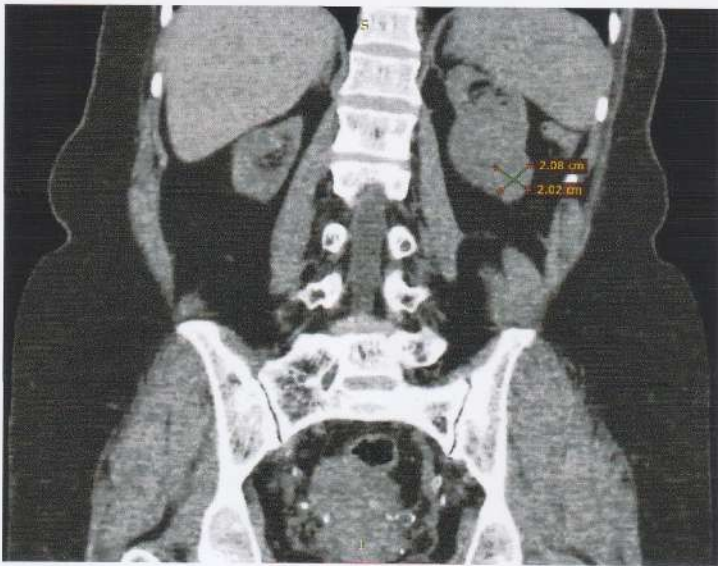
হটলাইন  
০২-৪৮০৩৪৫৭৮-৮০  
০২-৭০৬-৬৫৭৮-৭৭  
০২-৪৪২-০০২২৪৬৭

প্লট # ১১, মেইন রোড-১, মিরপুর-১০, ঢাকা-১২১৬  
(মিরপুর ১০নং পোল চকুর থেকে ১০০ গজ পূর্বে, মিরপুর গার্লস আইডিয়াল স্কুলের বিপরীতে)





MIRZA NASIMA



MIRZA NASIMA